

# Osteomielitis crónica por Yokonella en un niño sano

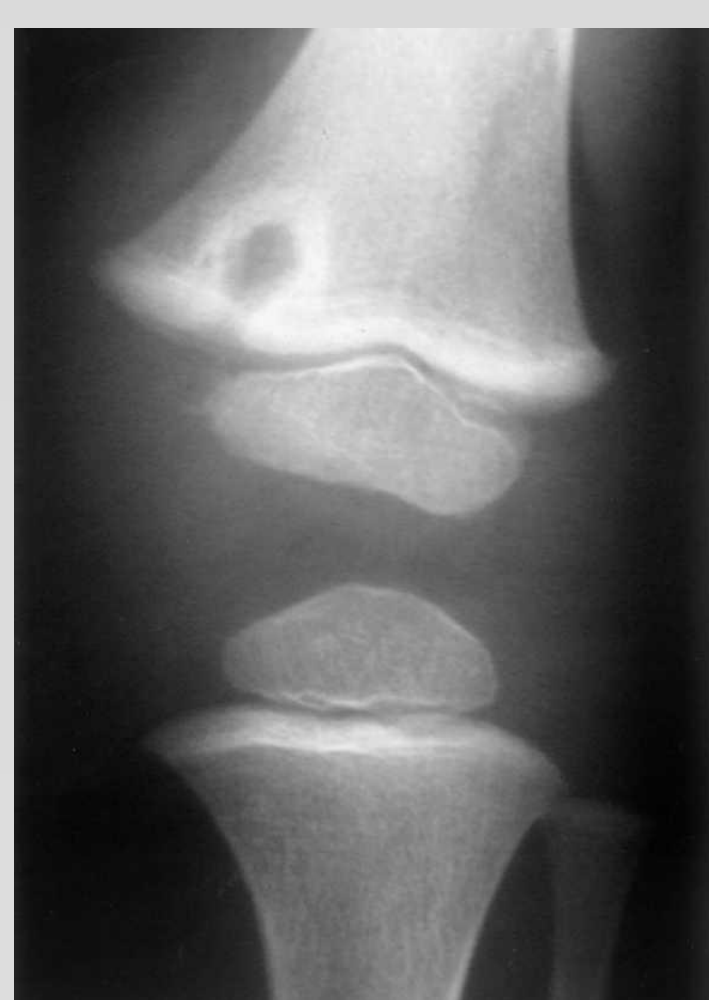Alvarez Alvarez, Sergio; Pérez Hevia, Imanol; García Sánchez, Pablo; Junquera Méndez, Claudia; Calle Miguel, Laura; Gadañón García, Arantza.

## INTRODUCCIÓN

### Osteomielitis crónica (OMC)

Infección tejido óseo + médula ósea

> 6 semanas



El + frecuente  
**S. Aureus**

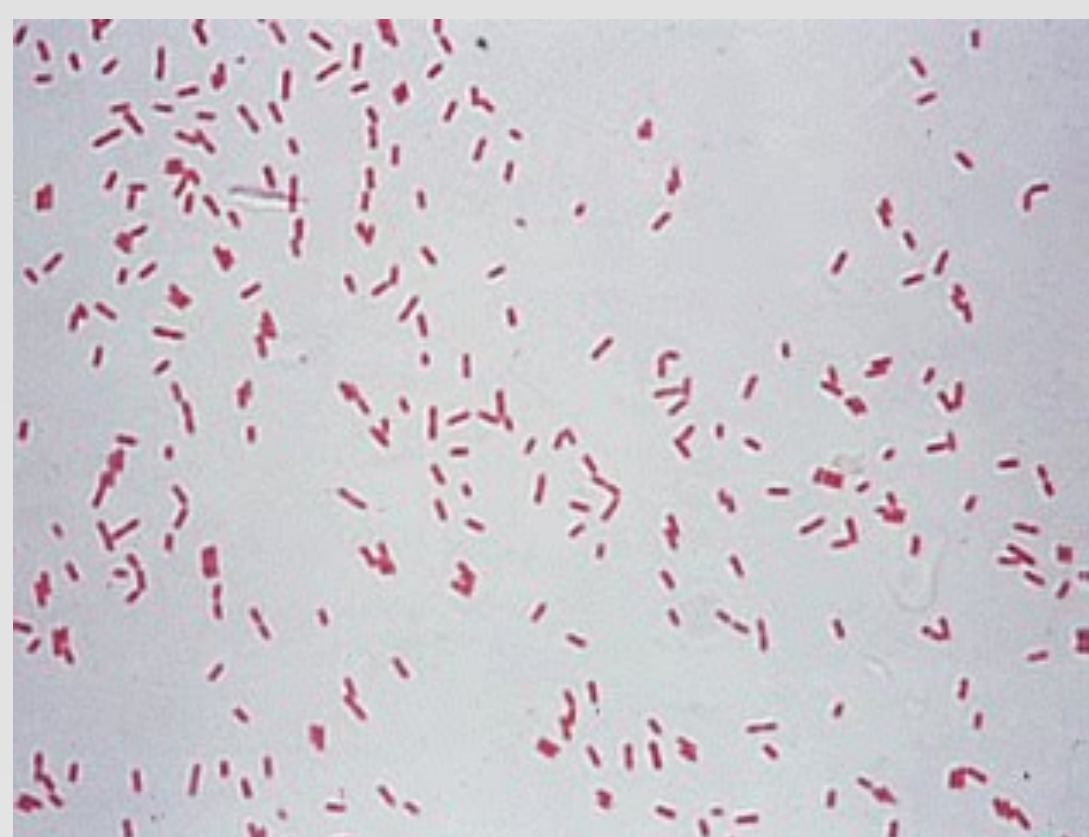Formas crónicas  
**BGN**  
anaerobios

! **Yokonella regensburgeri** !

Artritis

Infección Orina

Bacteriemia



## OBJETIVO

Presentar una forma muy poco frecuente de osteomielitis crónica en pacientes sanos pediátricos



## MATERIAL Y MÉTODO

Varón 2 años  
Cojera  
Faringitis


¿ Sinovitis transitoria de cadera ?

+2 semanas → **cojera + coxalgia**

Afebril Siempre

**RX + ECO**  
lesión quística

VSG: 45 mm/h  
PCR: 1.4 mg/dL



**RM**

¿ lesión tumoral vs OMC ?

## RESULTADOS

BIOPSIA + CURETAJE

Descarta malignidad  
Detecta Yokonella con PCR

**Cefixima VO 4 semanas**

## CONCLUSIÓN

! Cojera ! → síntoma común en preescolares.

¿ Sospecha OMC ?

Clínica  
escasa

Pruebas complementarias  
no concluyentes



¡Pensar en MO poco frecuentes!

**BIOPSIA ÓSEA**



**PCR**  
**Cultivo**

