

OSTEOSÍNTESIS COMO TRATAMIENTO DE FRACTURAS DE CABEZA FEMORAL EN PACIENTES JÓVENES

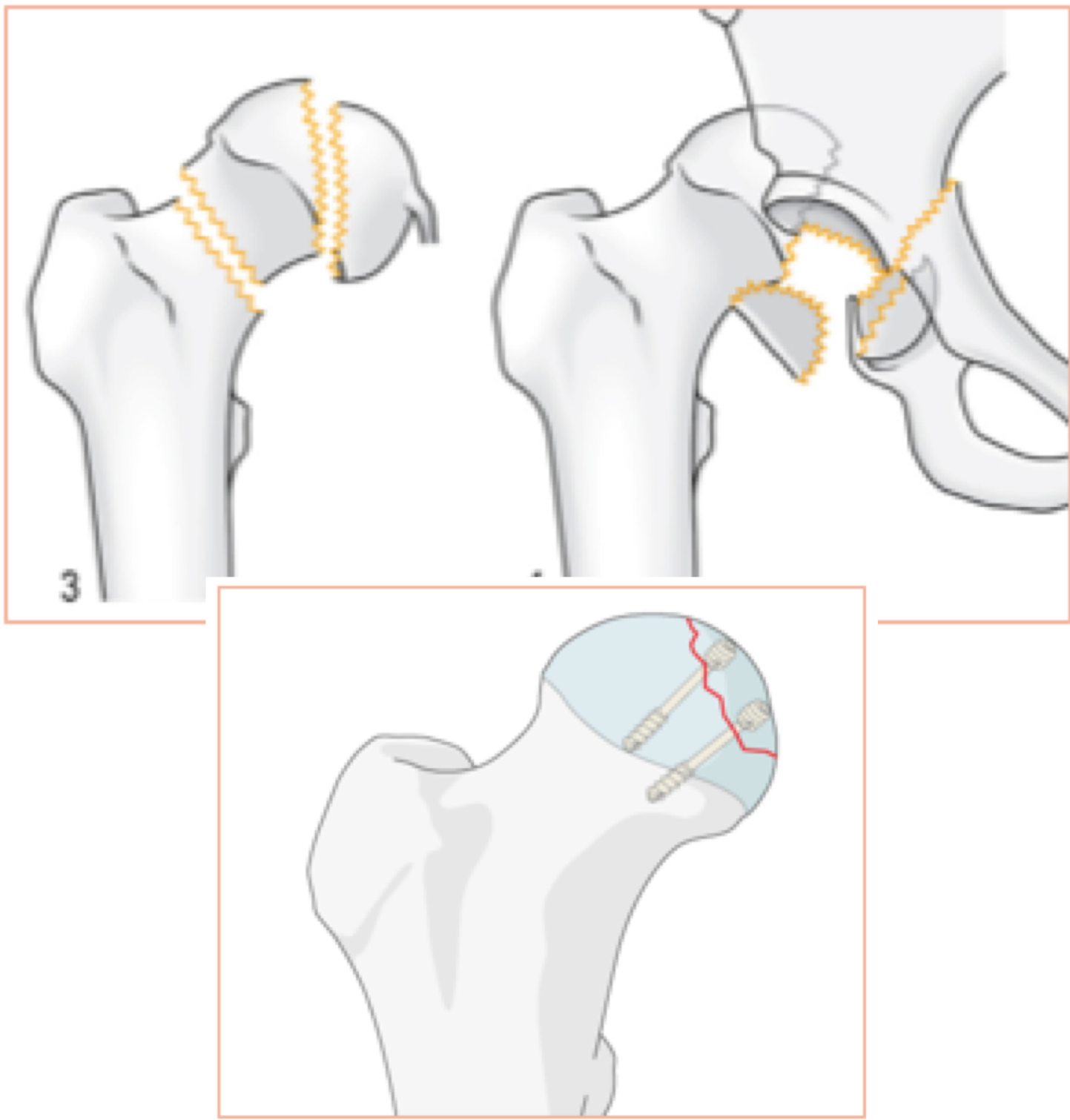
•**DARÁS BALLESTER, A; ARACIL SILVESTRE, J; BAIXAULI CASTELLA, F (†)**

HOSPITAL UNIVERSITARI I POLITÈCNIC LA FE DE VALÈNCIA

INTRODUCCIÓN

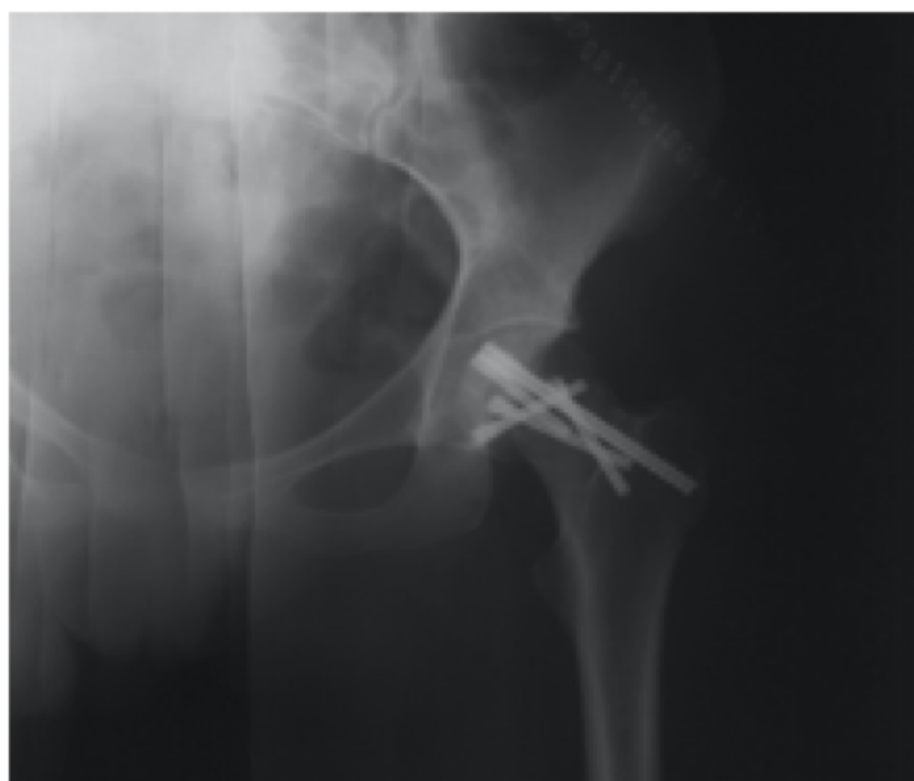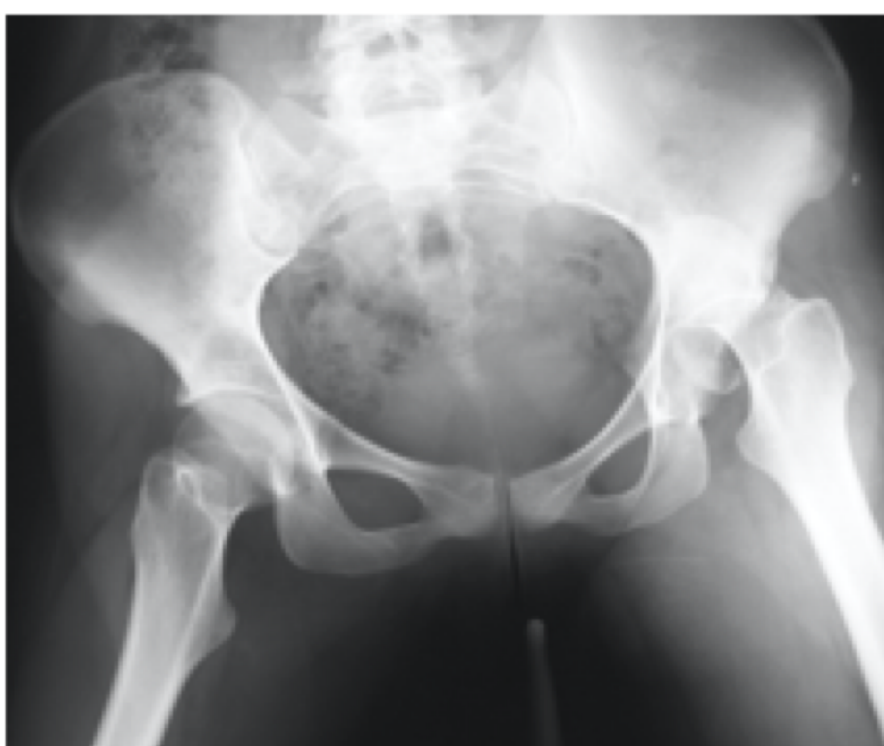Las **fracturas de cabeza de fémur** suelen presentarse, en personas jóvenes, asociadas a luxaciones posteriores de cadera ante **traumatismos de gran energía**.

Habitualmente, cuando la fractura es de **Grado >II de Pipkin**, el tratamiento definitivo suele ser la **artroplastia de Cadera**. Sin embargo, en personas jóvenes, se puede plantear mantener el tratamiento inicial con **osteosíntesis**, sobre todo si ésta se realiza de **forma precoz**.



CASO CLÍNICO

Mujer de 20 años que, tras un accidente de tráfico, sufre una **luxación posterior** de cadera izquierda. Asociada a la misma, sufre una **fractura de cabeza femoral Pipkin III**.



TRATAMIENTO

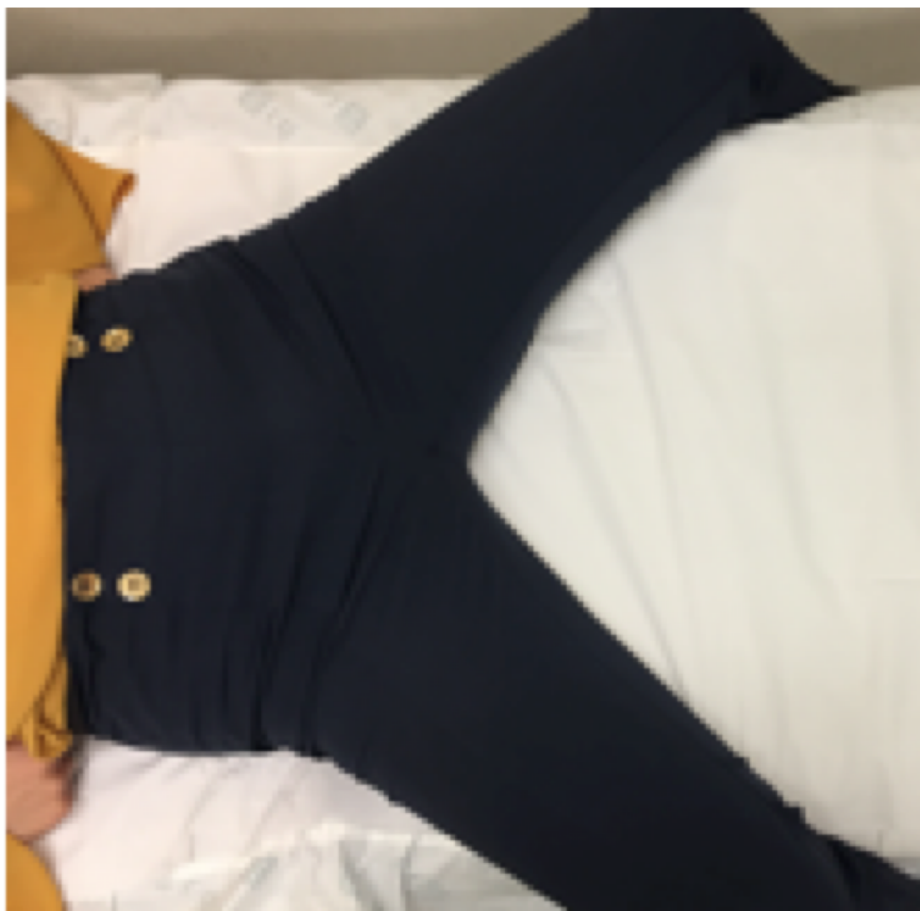Tras realizar, de inicio, la reducción cerrada de la luxación de cadera, en **menos de 24 horas** se realizó la reducción abierta y **osteosíntesis de la cabeza femoral mediante 5 tornillos canulados**.

EVOLUCIÓN

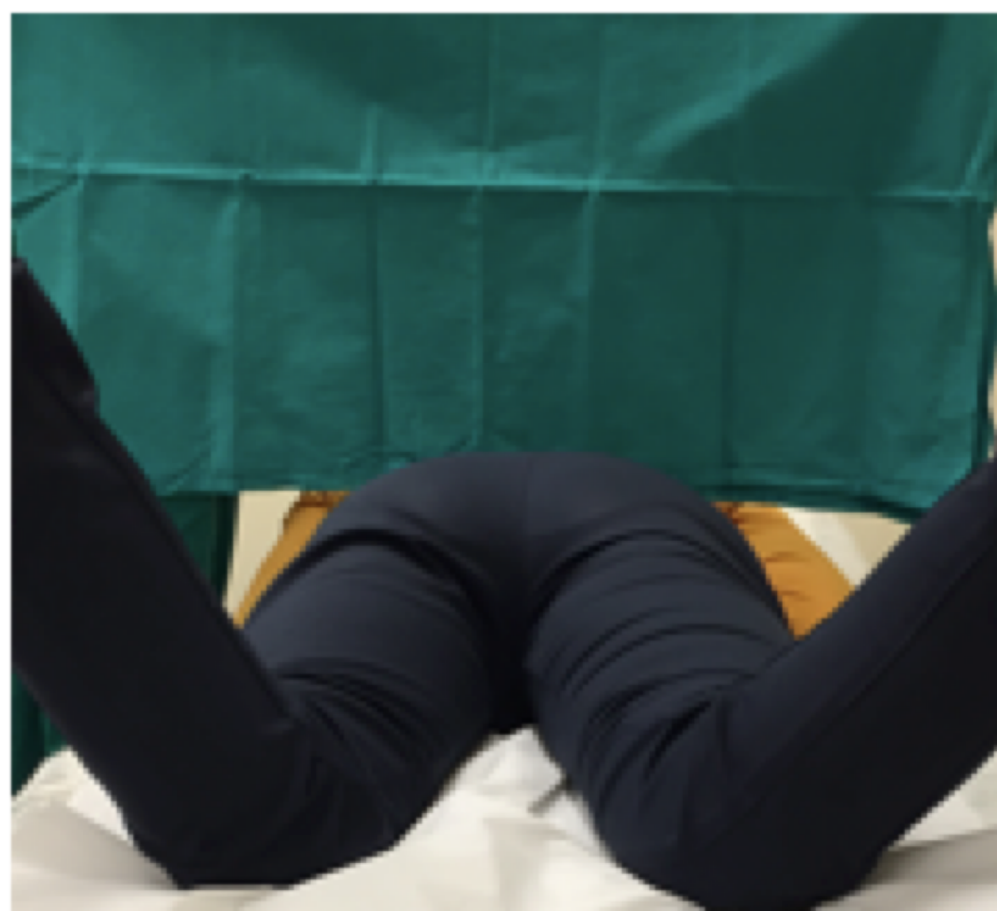La paciente no sufrió complicaciones derivadas de la propia fractura ni del tratamiento quirúrgico. En la actualidad, 18 años después de la cirugía, la paciente deambula con normalidad sin instrumentos de apoyo, sin dolor y sin cojera. A la movilización pasiva, se observa:



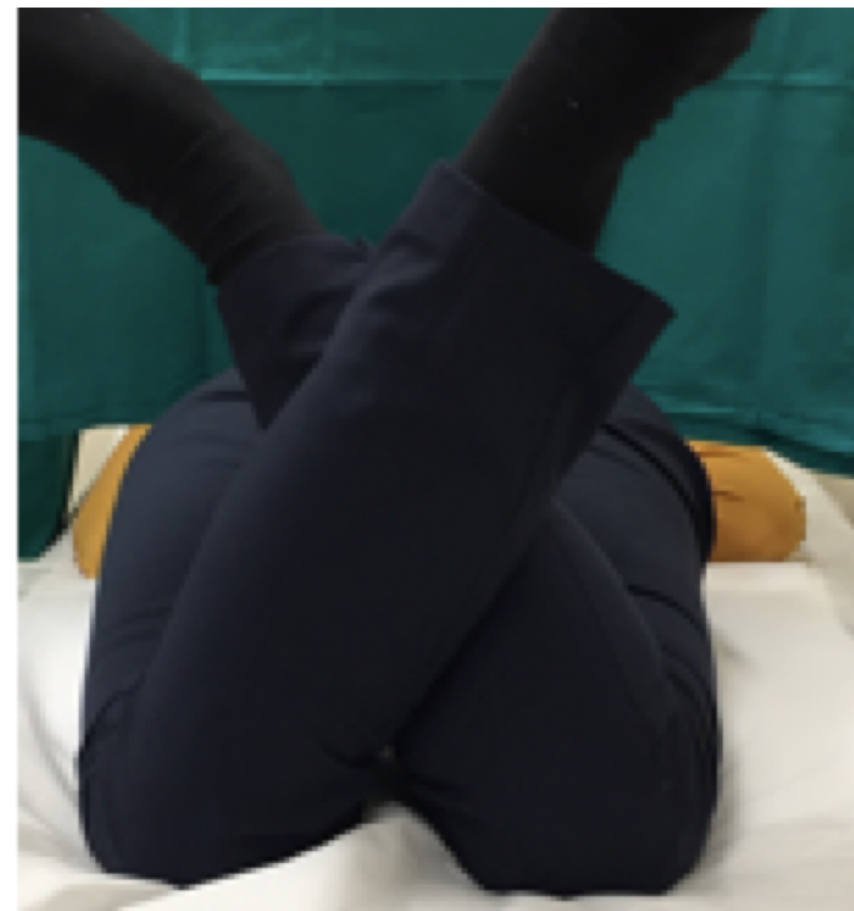Flexión >100º



Abducción >20º



Rotación Interna >60º



Rotación Externa >30º

Los controles radiográficos son satisfactorios, manteniéndose la línea articular sin signos de artrosis, y la paciente ha sido capaz de dar a luz en dos ocasiones, sin mayores complicaciones.

En la última consulta, la paciente respondió dos cuestionarios, cuyas puntuaciones determinaron que actualmente presenta buen estado general, y un bajo nivel de afectación de la articulación, pudiendo desempeñar sus actividades habituales sin problema.

MFA SCORE: 20/100

HARRIS HIP SCORE: 83/100

CONCLUSIÓN

En pacientes jóvenes con fracturas graves de cabeza de fémur, se puede plantear la **osteosíntesis mediante tornillos canulados** como tratamiento definitivo, ya que permite, con buenos resultados funcionales, evitar la artroplastia de cadera a una edad tan temprana, y las complicaciones que puede acarrear, sobre todo si se realiza en los **primeros instantes**.

