

Displasia bilateral de cadera Crowe tipo III-IV asociado a valgo de rodilla

MP.Peña Fernández, J. de Lamo Rovira, JL. Quijada Rodríguez
Hospital Universitario Virgen de la Luz, Cuenca, España

INTRODUCCIÓN

La artroplastia total de cadera en pacientes con displasia alta de cadera es técnicamente difícil debido a las anomalías anatómicas asociadas. Se han descrito diferentes técnicas para el tratamiento de estos pacientes. La presencia de displasia añade dificultad a la PTC. El acetábulo suele ser pequeño y poco profundo, abierto antero-lateralmente por el exceso de anteversión. Se debe intentar restituir el centro de rotación de la cadera en el paleocotilo. La colocación del componente acetabular alto, pese a poder ser más sencillo y evitar la osteotomía femoral, se relaciona con una colocación verticalizada, un aumento en la incidencia de inestabilidad, aflojamiento y persistencia de la marcha en Trendelenburg.

CASO CLÍNICO Y RESULTADOS

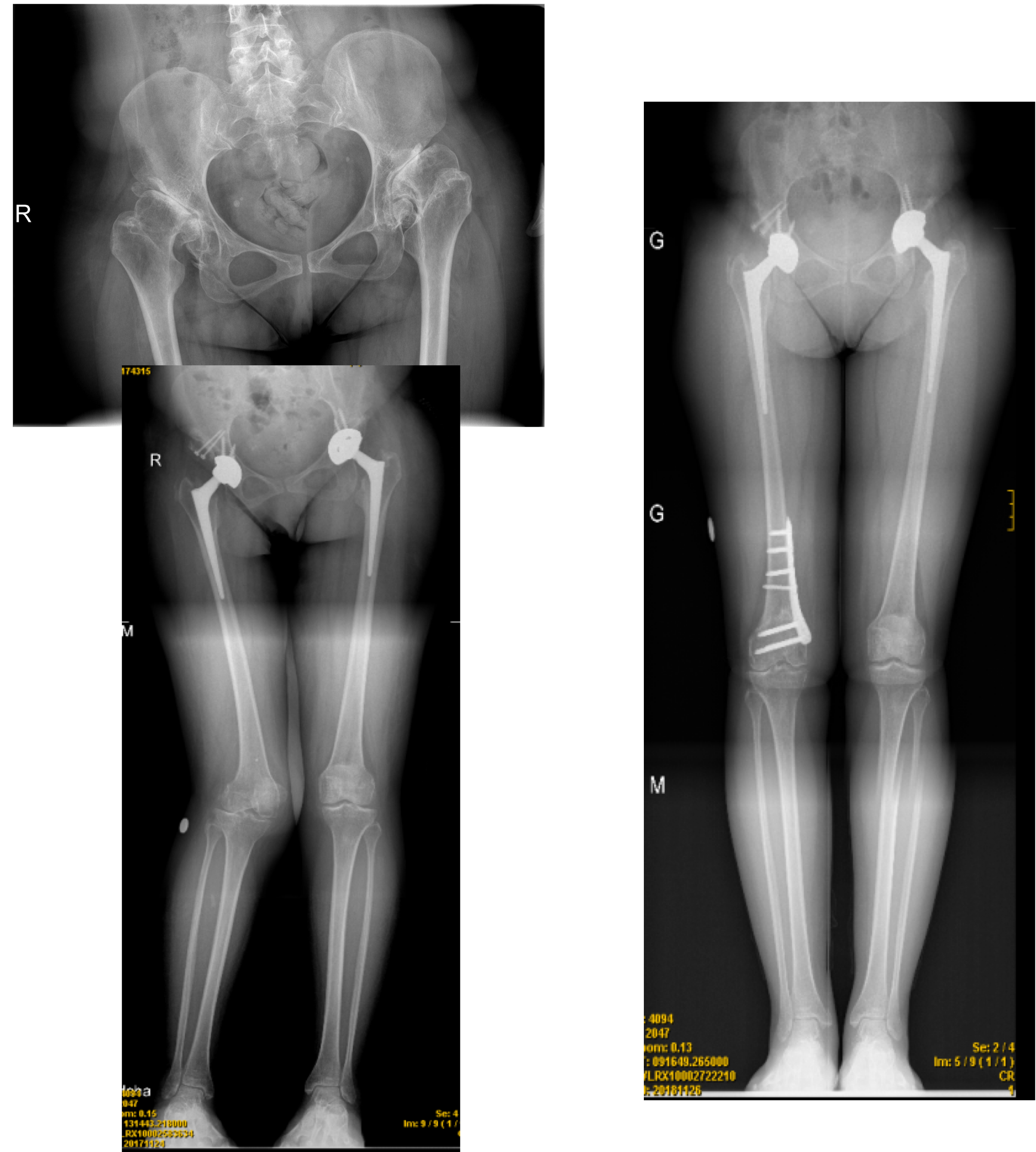
Paciente de 48 años sin alergias medicamentosas, sordomuda y con antecedentes de dolor inguinal bilateral de años de evolución con cojera y marcha en Trendelenburg muy marcada. Exploración física: no se objetivan dismetrías marcadas en las extremidades inferiores, rotaciones de ambas caderas abolidas y genu valgo de 10º no doloroso en rodilla derecha. Rx simple: displasia de cadera Crowe tipo III D y tipo III-IV I.

En un primer acto quirúrgico se interviene la cadera derecha mediante PTC con cotilo de 38 mm de tantalio a nivel de paleocotilo, tectoplastia y vástago de displasia. Alargamiento de miembro inferior derecho de 4 cm. Aumento marcado del valgo rodilla derecha.

A los tres meses se interviene la cadera izquierda con la misma técnica salvo la tectoplastia, con cotilo de 40 mm. La longitud de extremidades queda igualada.

Finalmente, a los seis meses de la primera cirugía, realizamos la osteotomía femoral varizante.

La paciente durante los dos años posteriores evoluciona satisfactoriamente, sin presentar sintomatología neurológica ni dolor, camina sin bastones y no presenta aflojamiento de los componentes.



DISCUSIÓN

La artroplastia total de cadera en la cadera displásica es técnicamente difícil debido a la anatomía alterada del fémur proximal y la forma modificada del acetábulo. La porción intramedular del fémur proximal es estrecha ya menudo con una excesiva anteversión, lo que puede explicar en parte la mayor tasa de fractura femoral. La restauración de un brazo de palanca apropiado para los músculos abductores y la cinemática articular óptima requieren acomodación de la porción extramedular de la prótesis a la cabeza modificada en la displasia. Como consecuencia de esta excesiva versión del fémur proximal, el acetábulo displásico a menudo da como resultado una deficiencia en el stock óseo y dimensiones antero-posteriores modificadas, lo que podría favorecer la mayor tasa de dislocación y el aflojamiento del componente acetabular.

El aspecto clave para lograr la estabilidad a largo plazo del componente acetabular se basa en la excelente cobertura del acetábulo y la restauración del centro de rotación de la cadera en una posición anatómica. Por lo tanto, puede ser difícil reducir la articulación de la cadera y lograr una restauración de la longitud de las piernas, evitando lesiones por tracción neurológica.

BIBLIOGRAFÍA

1. Lodhia P, Chandrasekaran S, Gui C, Darwish N, Suarez-Ahedo C, Domb BG. Open and Arthroscopic Treatment of Adult Hip Dysplasia: A Systematic Review. Arthroscopy. 2016 Feb;32(2):374-83.
2. Wilkin GP, Ibrahim MM, Smit KM, Beaulé PE. A Contemporary Definition of Hip Dysplasia and Structural Instability: Toward a Comprehensive Classification for Acetabular Dysplasia. J Arthroplasty. 2017 Sep;32(9S):S20-S27.
3. Hitz OF, Flecher X, Parratte S, Ollivier M, Argenson JN. Minimum 10-Year Outcome of One-Stage Total Hip Arthroplasty Without Subtrochanteric Osteotomy Using a Cementless Custom Stem for Crowe III and IV Hip Dislocation. J Arthroplasty. 2018 Jul;33(7):2197-2202.
4. Argenson JN, Flecher X, Parratte S, Aubaniac JM. Anatomy of the dysplastic hip and consequences for total hip arthroplasty. Clin Orthop Relat Res. 2007 Dec;465:40-5.
5. Hartofilakidis G, Karachalios T, Georgiades G, Kourlaba G. Total hip arthroplasty in patients with high dislocation: a concise follow-up, at a minimum of fifteen years, of previous reports. J Bone Joint Surg Am. 2011 Sep 7;93(17):1614-8.
6. Felson DT, Niu J, Gross KD, Englund M, Sharma L, Cooke TD, Guermazi A, Roemer FW, Segal N, Goggins JM, Lewis CE, Eaton C, Nevitt MC. Valgus malalignment is a risk factor for lateral knee osteoarthritis incidence and progression: findings from the Multicenter Osteoarthritis Study and the Osteoarthritis Initiative. Arthritis Rheum. 2013 Feb;65(2):355-62.
7. Wylie JD, Jones DL, Hartley MK, Kapron AL, Krych AJ, Aoki SK, Maak TG. Distal Femoral Osteotomy for the Valgus Knee: Medial Closing Wedge Versus Lateral Opening Wedge: A Systematic Review. Arthroscopy. 2016 Oct;32(10):2141-2147.