NEUMOENCÉFALO TRAS CIRUGÍA DE COLUMNA LUMBAR: UNA COMPLICACIÓN INFRECUENTE PERO DE EXTREMA GRAVEDAD.

HOSPITAL UNIVERSITARIO INFANTA ELENA

Paula Suárez Sánchez, Tomas Rumin, Cristóbal Suárez Rueda, Raquel Serrano Serrano, Francesca Teodonno, Hugo Garlito Diaz

INTRODUCCIÓN

La cirugía de columna lumbar es un procedimiento cada vez más frecuente en la actualidad.

-El neumoencéfalo y el neumoraquis son complicaciones infrecuentes después de una cirugía de columna.

-Suponen un riesgo vital para el paciente.

-Se ha relacionado con la rotura de la duramadre durante el acto quirúrgico.

-Cursa con síntomas inespecíficos como cefalea, vómitos o alteraciones cognitivas, entre otros.

OBJETIVOS

Evaluar el manejo diagnóstico-terapéutico de esta complicación mediante la descripción del caso de un paciente intervenido de artrodesis lumbar en nuestro centro.

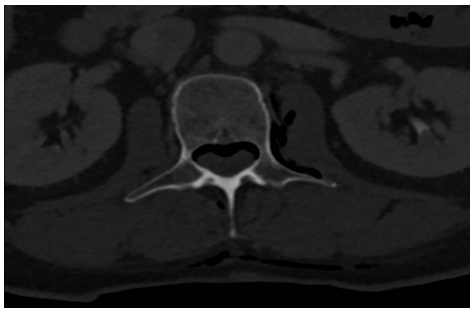

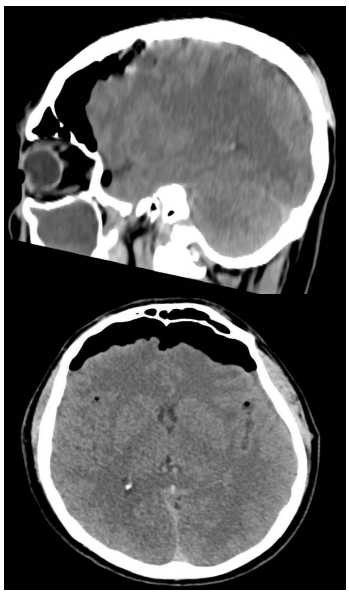

MATERIALES Y MÉTODOS

Se presenta el caso de un paciente de 54 años al que se le realizó una artrodesis circunferencial de los niveles L4-S1. No se objetivaron complicaciones intraoperatorias. A las 24 horas de la cirugía, el paciente comienza con un cuadro de cefalea frontal de gran intensidad que no responde a analgesia y contracciones espasmódicas involuntarias.

-TAC craneoencefálico: neumoencéfalo en el lóbulo frontal.

-TAC de columna lumbar: enfisema subdural /epidural.

Se comentó el caso con Neurocirugía, que recomendó el traslado urgente a la UVI.

RESULTADOS

Se inició tratamiento médico en UVI, que incluyó reposo en cama, oxigenoterapia, monitorización neurológica, medidas sintomáticas y profilaxis antibiótica y antitrombótica.

El paciente evolucionó de manera satisfactoria, y a los 7 días de la cirugía fue dado de alta a domicilio.

Actualmente está asintomático desde el punto de vista neurológico y evoluciona satisfactoriamente a nivel ortopédico.

CONCLUSIONES

El neumoencéfalo es una complicación muy infrecuente de la cirugía de columna vertebral pero que puede poner en riesgo la vida del paciente.

-Su fisiopatología es poco conocida.

-Incluso en presencia de manifestaciones sintomáticas graves, se recomienda de inicio el tratamiento conservador.

1. Düz B, Pusat S, Kural C, et al. A Case of Pneumocephalus association with lumbar punctures. Türk Nöroşirürji Dergisi. 2008;18:145–47.
2. Kim TH, Rho BH, Bahn YE, Choi WI. Giant cell tumor of the thoracic spine presenting as a posterior mediastinal tumor with benign pulmonary metastases: a case report. J Korean Soc Radiol. 2010;63:439–43.
3. Leone MA, Stecco A, Tesser F, et al. Pneumocephalus from bronchopleural-subarachnoid fistula. Eur Neurol. 2004;52:253–54.
4. Oğuzalp H, Omur D, Oğuzalp S. Pneumocephalus: A rare complication of epidural catheter placement. J Turk Anaesth Int Care. 2011;39:271–75
5. Yun JH, Kim YJ, Yoo DS, Ko JH. Diffuse pneumocephalus: Arare complication of spinal surgery. J Korean Neurosurg Soc. 2010;48:288–90.
6. Orhan Akyüz, Deniz Gökpınar, E. Aydın, S. Aydın, M. Duymuş, Gülşen Çığşar, Murat Özdemir. Pneumoencaphalus and pneumorachis after spinal surgery. Pol J Radiol. 2016; 81: 34–35. Published online 2016 Jan 29.

CONGRESO SECOT57 ONLINE
SOCIEDAD ESPAÑOLA DE CIRUGÍA ORTOPÉDICA Y TRAUMATOLOGÍA