

# FRACTURA DEL CUERPO DE ASTRÁGALO ASOCIADA A LUXACIÓN SUBASTRAGALINA, A PROPÓSITO DE UN CASO



BILBO-BASURTU ERAKUNDE SANITARIO INTEGRATUA  
ORGANIZACIÓN SANITARIA INTEGRADA BILBAO-BASURTO

Arrizabalaga Legorburu I.  
Fernández Gutiérrez L.  
García Marinas D.  
Cuevas Martínez B.  
Martino Quintela J.  
Villamor García I.



## INTRODUCCIÓN

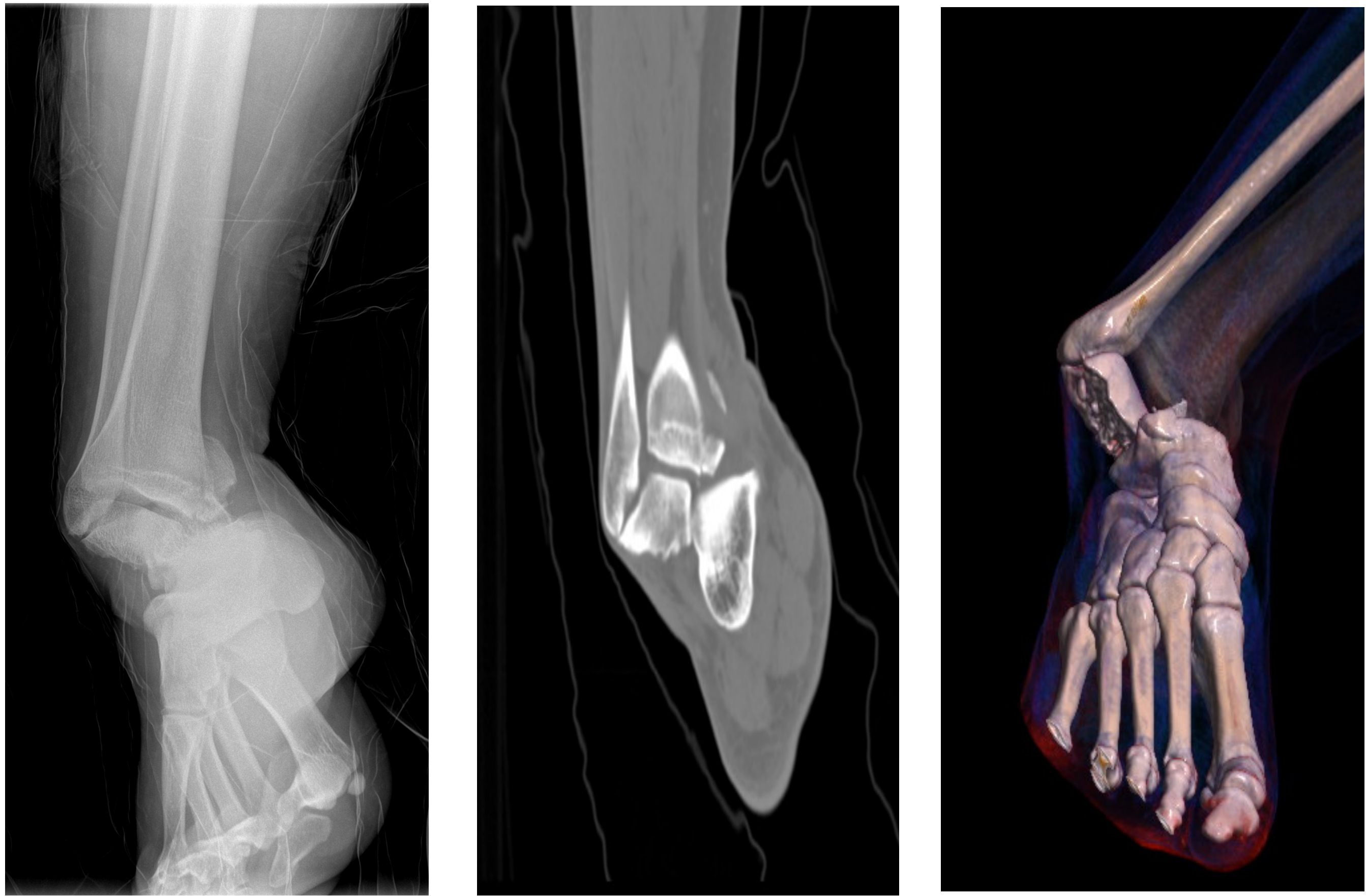
Las fracturas- luxaciones del cuerpo del astrágalo son una entidad rara y uno de los mayores desafíos para el traumatólogo. Se consideran fracturas del cuerpo del astrágalo aquellas que se sitúan por detrás de la apófisis externa. Ocurren por traumatismos de alta energía. Los resultados clínicos suelen ser bastante pobres debido al importante número de complicaciones, como la pseudoartrosis, la artrosis y/o la necrosis avascular.

## OBJETIVOS

Exponer un caso de fractura de cuerpo de astrágalo asociado a luxación subastragalina y su resultado.

## MATERIAL Y METODOLOGÍA

Hombre de 18 años, derivado al Servicio de Urgencias por traumatismo en tobillo derecho tras caída en bicicleta. A la exploración presenta deformidad, dolor e impotencia funcional de tobillo, con pulsos distales y sensibilidad conservada. Se solicitan Rx y TAC, observándose una fractura-luxación subastragalina con fractura del cuerpo del astrágalo de trazo horizontal (tipo II), asociada a una fractura de maléolo interno tibial.

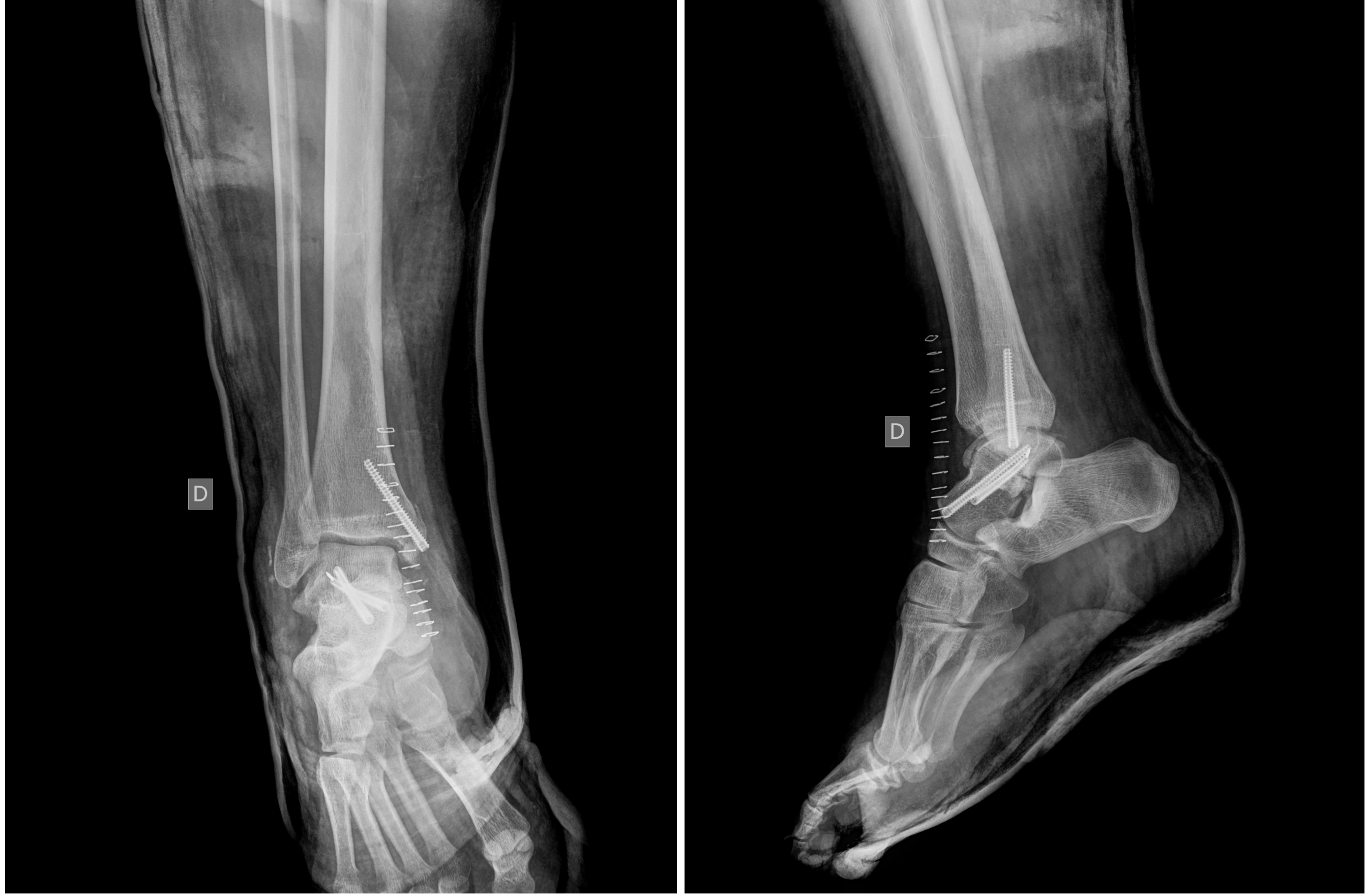

Rx y TAC: Fractura- luxación subastragalina

## RESULTADOS

De manera urgente, bajo anestesia raquídea, se realiza mediante abordaje anterior reducción abierta y fijación interna del astrágalo con 2 tornillos de compresión sin cabeza. Después mediante abordaje medial se realiza osteosíntesis del maléolo interno con 1 tornillo. Posteriormente se realiza una Rx de control visualizándose una correcta reducción de la fractura-luxación.

Tras 6 semanas el paciente inicia fisioterapia y a las 12 semanas se permite deambulación con ayuda de muletas. 6 meses después camina sin ayudas y presenta un balance articular completo con signo Hawkins positivo en el control radiológico.



Rx : Control postIQ

## CONCLUSIONES

La fractura- luxación de astrágalo se debe considerar como una urgencia en traumatología. La gravedad de la lesión inicial y el tiempo transcurrido hasta la reducción son determinantes para su resultado. Además la reducción (escalón menor de 2mm) debe ser precisa para evitar el alto número de complicaciones que presenta. En este caso, el resultado a medio plazo es satisfactorio para el paciente.

