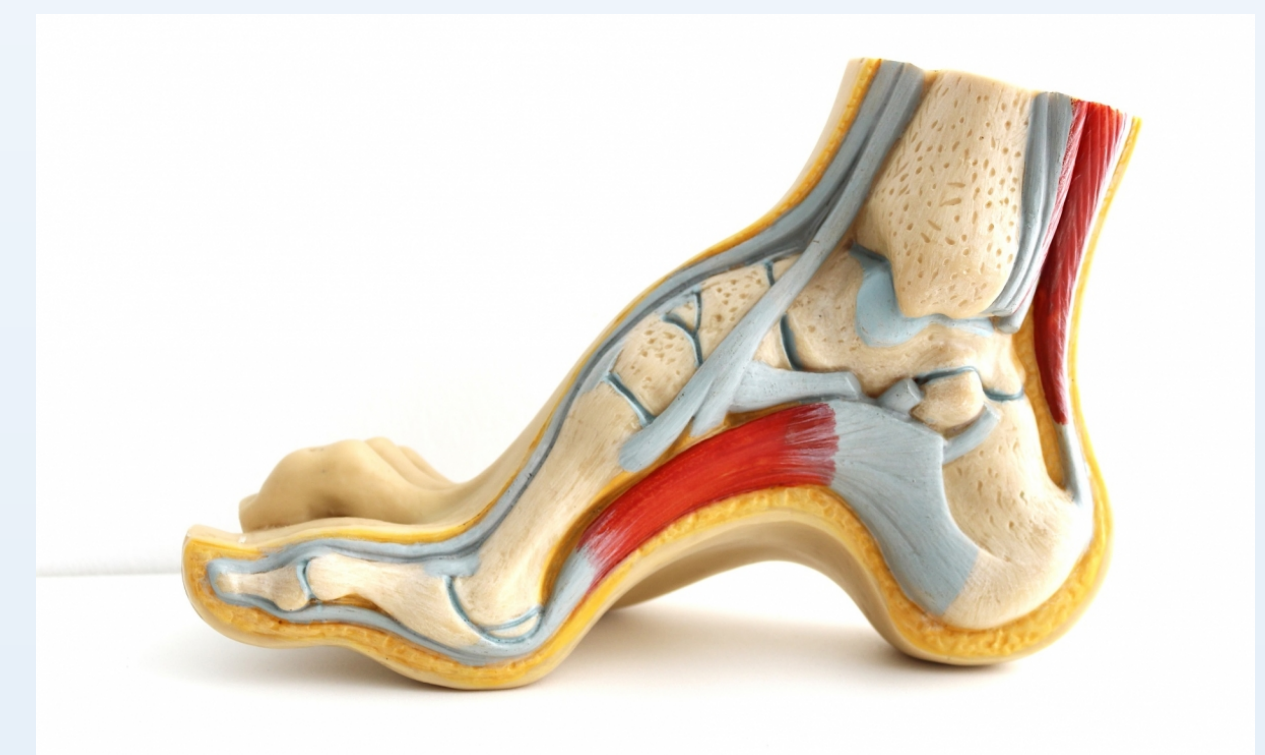


ROTURA DE TENDONES PERONEOS EN PIE CAVO VARO. DESCRIPCIÓN DE UN CASO

RUBÉN MANSILLA VEGA
RAQUEL AYLLON BARRANCO
CARLOS QUESADA MOLINA



INTRODUCCIÓN

Existe una relación entre pie cavo y patología de los tendones peroneos. Ésta última se divide en tres grandes categorías: tendinopatía; subluxación y luxación; y desgarros y roturas tendinosas. Las roturas del tendón peroneo corto son más frecuentes que las lesiones del peroneo largo. Dentro de los pacientes que tuvieron que ser intervenidos por desgarros de dichos tendones peroneos, el pie era cavo en el 79% de los casos.

OBJETIVOS

Mencionar un caso de un paciente diagnosticado de pie cavo varo con insuficiencia y rotura de los tendones peroneos, intervenido de ambos problemas.

MATERIAL Y METODOLOGÍA

Presentamos el caso de un varón de 60 años con pie cavo varo flexible doloroso, de 3 años de evolución. En la RM existía un aumento de señal alrededor de los tendones peroneos, compatible con tendinopatía de peroneos. Se decidió tratamiento quirúrgico realizando osteotomía valguizante de calcáneo tipo Dwyer y sinovectomía pero, intraoperatoriamente el tendón del peroneo corto presentó una rotura longitudinal mientras que en el tendón del peroneo largo se encontró con daño crónico sin solución de continuidad. Asociaba inestabilidad en varo de tobillo.

RESULTADOS

La estabilidad ligamentosa se llevó a cabo mediante tubulización y tenodesis del tendón peroneo largo hacia la apófisis estiloides del quinto metatarsiano con resección casi completa del tendón peroneo corto. Para retensar y reconstruir el ligamento lateral externo, se utilizó la plastia de Arthex de maleolo peroneo a calcáneo y sutura de las partes blandas mediante implante Mitex en astrágalo. Inmovilización con férula suropédica durante 4 semanas y posteriormente ortesis Walker para iniciar carga progresiva. El paciente ha permanecido en seguimiento durante un año, sin complicaciones.

CONCLUSIONES

Las lesiones de los tendones peroneos son una causa frecuente de dolor crónico lateral de tobillo. La ecografía es una prueba diagnóstica útil y rentable para el diagnóstico, incluso mayor que la resonancia, por su opción dinámica. La relación de pie cavo varo con tendinopatía de los peroneos es una patología poco evidenciada en estudios clínicos. La corrección del retropié con la osteotomía de Dwyer junto con la reconstrucción de los peroneos refuerza la recuperación de dichos tendones y disminuye el riesgo de recurrencia.

Boffeli, TJ; Collier R. Surgical Technique for Combined Dwyer Calcaneal Osteotomy and Peroneal Tendon Repair for Correction of Peroneal Tendon Pathology Associated With Cavus Foot Deformity. Foot Ankle Int 51 (1): 135-40, 2012.

Refern D, Meyerson M. The management of concomitant tears of the peroneus longus and brevis tendons. Foot Ankle Int 25: 695-707, 2004.

Davda K, Malhotra K, O´Donnell P, Singh D, Cullen N. Peroneal tendon disorders. EFORT Open Rev. 2017 Jun 22;2(6):281-292.

Younger AS, Hansen ST Jr. Adult cavovarus foot. J Am Acad Orthop Surg. 2005 Sep;13(5):302-15.