

TRATAMIENTO QUIRÚRGICO DE UN OSTEOCONDROMA SOLITARIO DE ESCÁPULA. LOCALIZACIÓN INUSUAL PARA UN TUMOR FRECUENTE

Segura Sánchez D, Aguilar Hernández A, Pino Almero L, Mínguez Rey MF
Hospital Clínico Universitario de Valencia

INTRODUCCIÓN

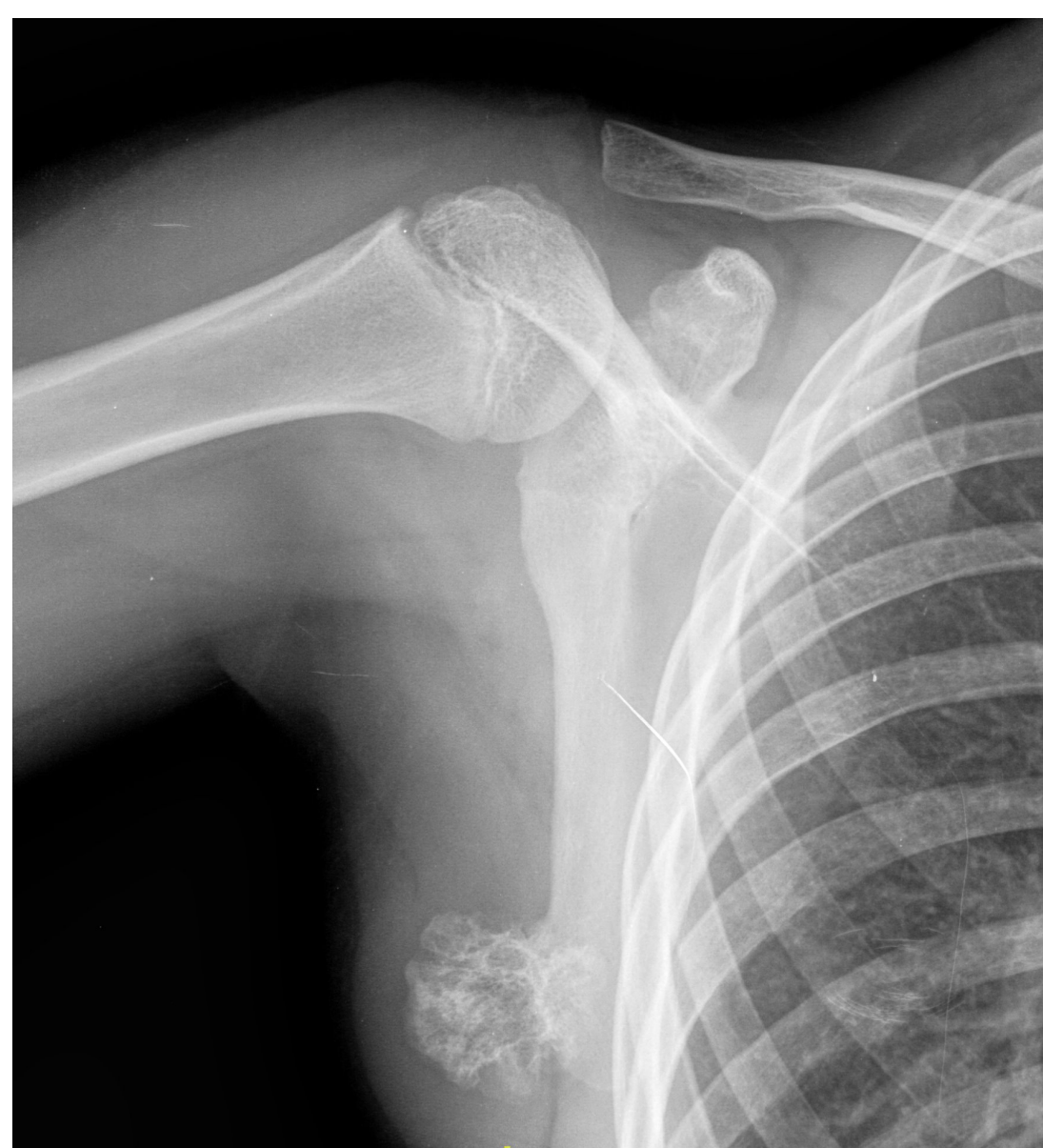El osteocondroma es el tumor óseo benigno más frecuente. Aparece generalmente en niños y jóvenes por debajo de 30 años con predilección por el sexo masculino. La forma de presentación habitual es como una tumoración asintomática en la metáfisis de los huesos largos de los miembros inferiores. Únicamente el 3-4,6% de los osteocondromas afectan a la escápula, afectando predominantemente la superficie ventral.

OBJETIVO

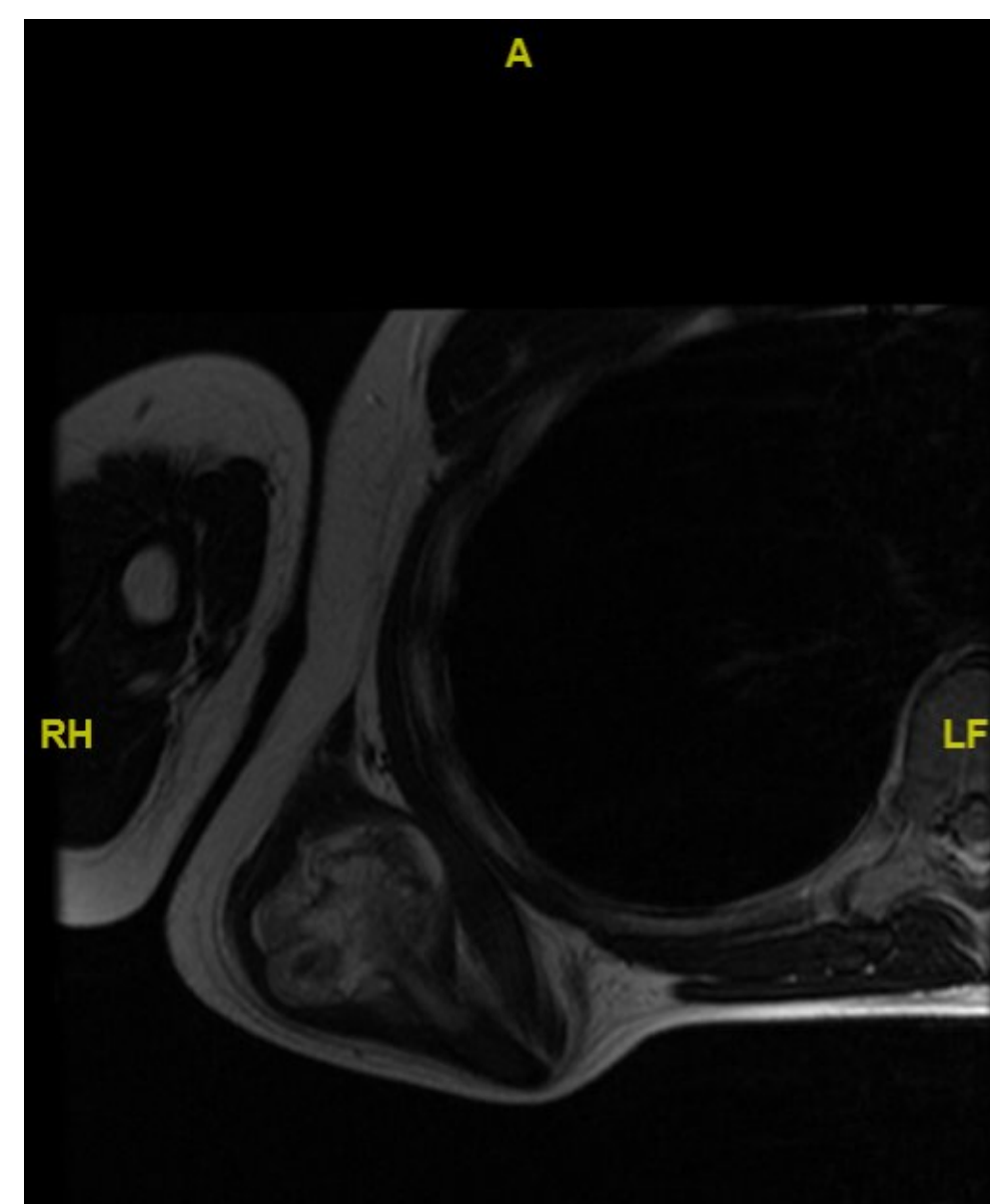
Describir un caso clínico de un paciente con osteocondroma escapular, localización poco frecuente de esta patología, en el que se realizó exéresis quirúrgica.

CASO CLÍNICO

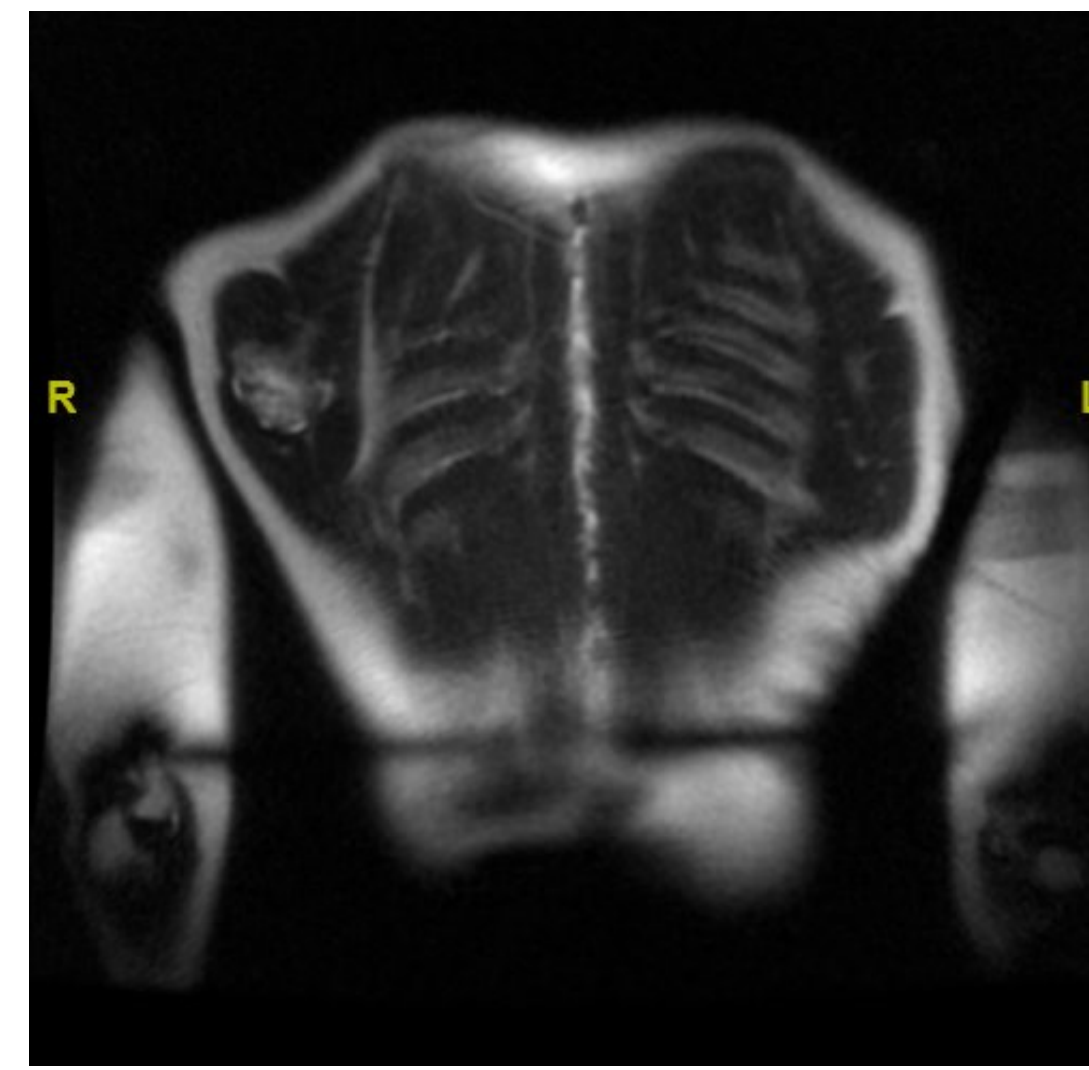
Paciente de 11 años remitido a la consulta de Ortopedia Infantil por tumoración escapular de 1 año de evolución, que causa dolor en la posición de decúbito supino. En la exploración física se observa una tumoración de consistencia ósea bien delimitada, de 4x4 centímetros en el ángulo inferior de la escápula, que no es dolorosa y no limita la movilidad del hombro. Tras estudio complementario con radiografía y resonancia magnética se diagnostica de osteocondroma escapular y se decide exéresis quirúrgica.



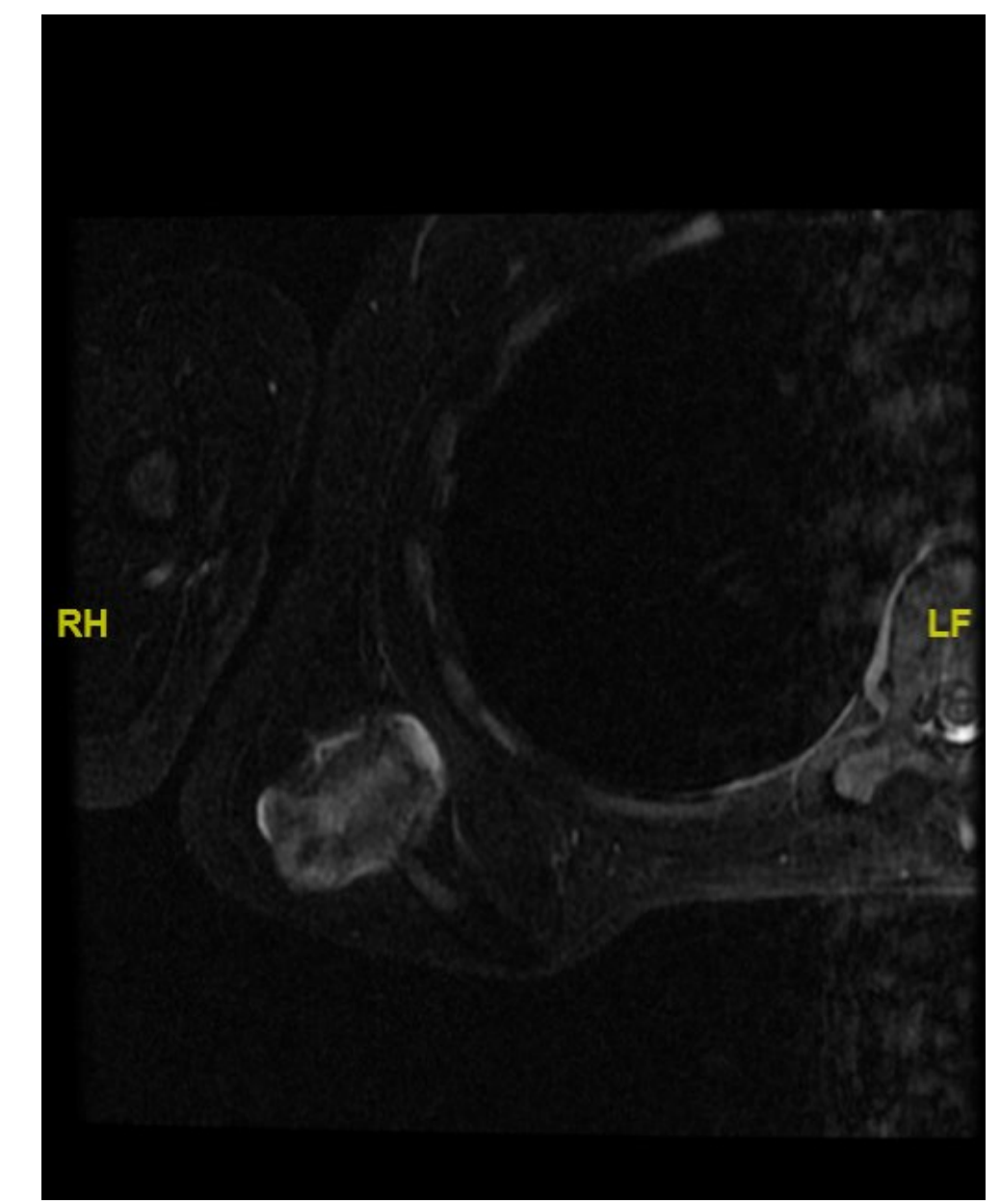
Rx: Lesión ósea compatible con osteocondroma de escápula derecha.



RM: Corte axial en T2.

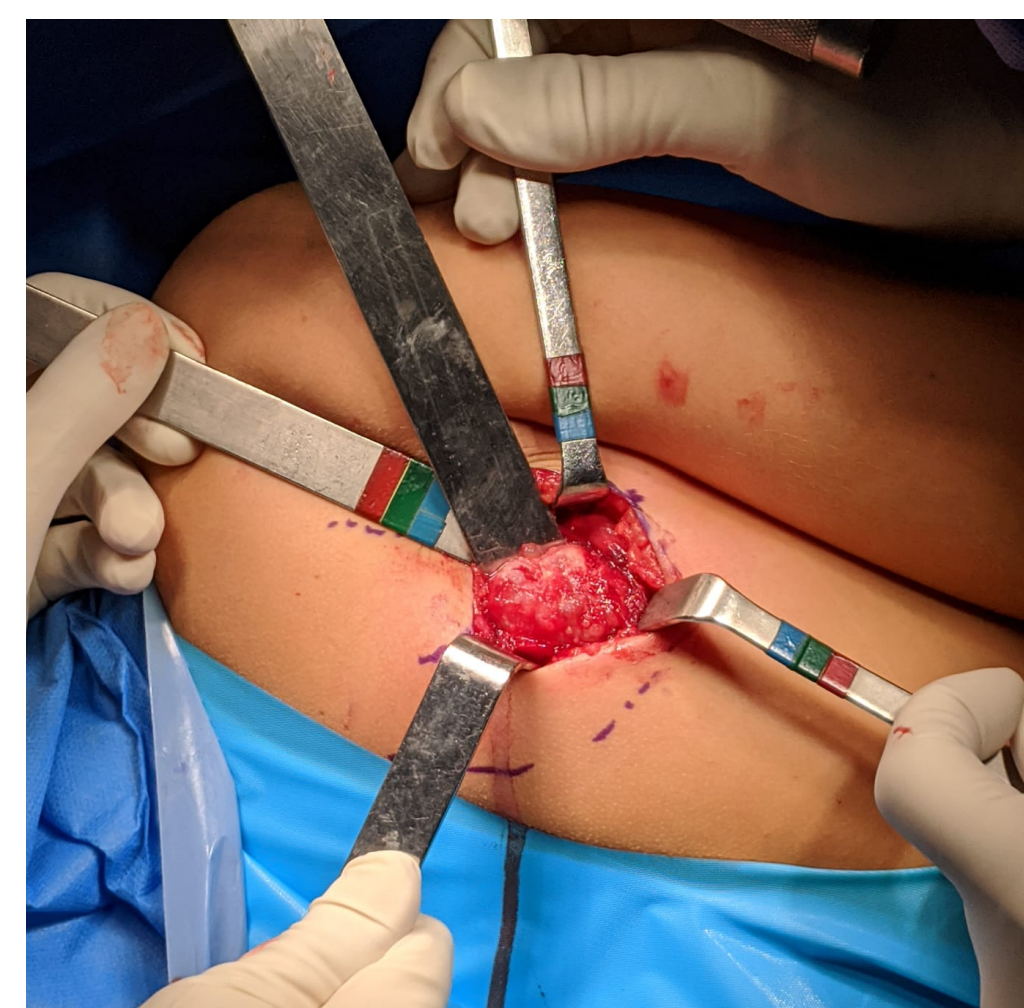

RM: Corte coronal en T2.

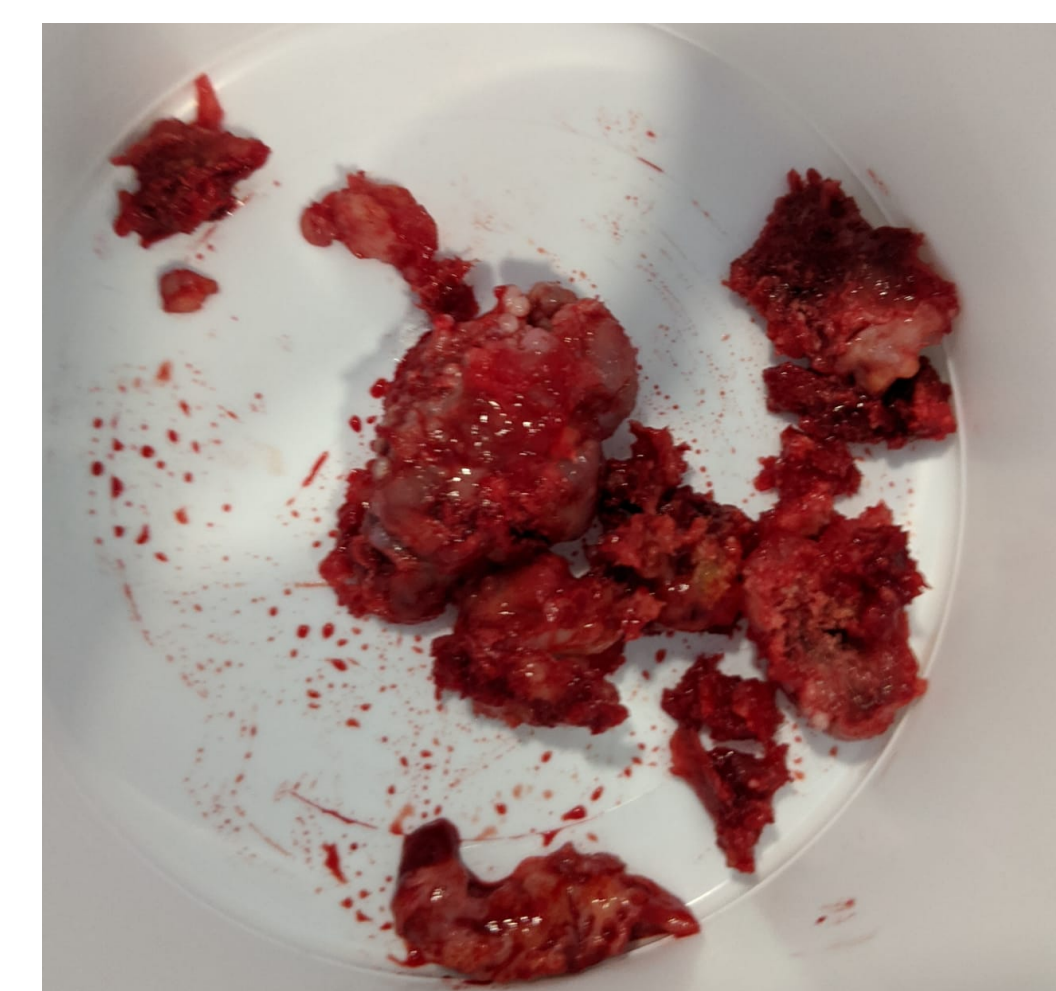


RM: Corte axial en STIR.

Bajo anestesia general y con el paciente en decúbito lateral se realiza un abordaje dorsolateral sobre el ángulo inferior de la escápula, y tras desinsertar parcialmente el redondo menor se accede a la masa tumoral que se reseca en bloque remitiendo la muestra a anatomía patológica.



Tumoración escapular a través de abordaje dorsolateral



Tumoración extirpada

RESULTADOS

El estudio anatomopatológico confirma el diagnóstico de osteocondroma.

El paciente presenta una evolución favorable tras la cirugía, permaneciendo asintomático y con una movilidad de hombro completa.

CONCLUSIÓN

El osteocondroma escapular es una lesión poco frecuente que puede aparecer de forma solitaria o en contexto de un síndrome conocido como osteocondromatosis hereditaria múltiple. Sus manifestaciones clínicas están directamente correlacionadas con la localización y tamaño de la lesión.

El tratamiento quirúrgico mediante exéresis de la tumoración proporciona buenos resultados en pacientes sintomáticos.