

NEUROPATÍA DEL PIE: UN EXTRAÑO CASO DE NEUROPATÍA DE PACINI

SERRANO SERRANO, R

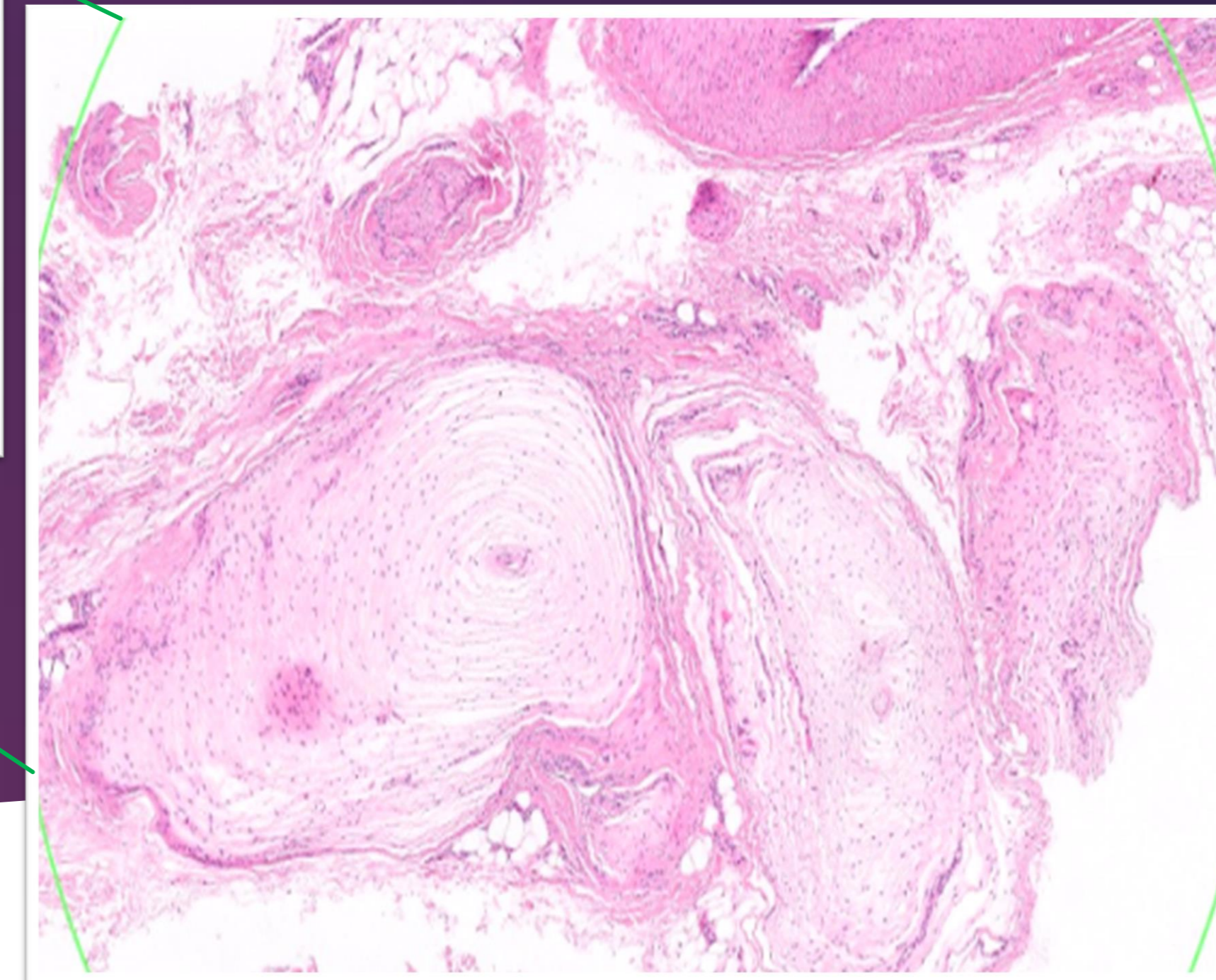
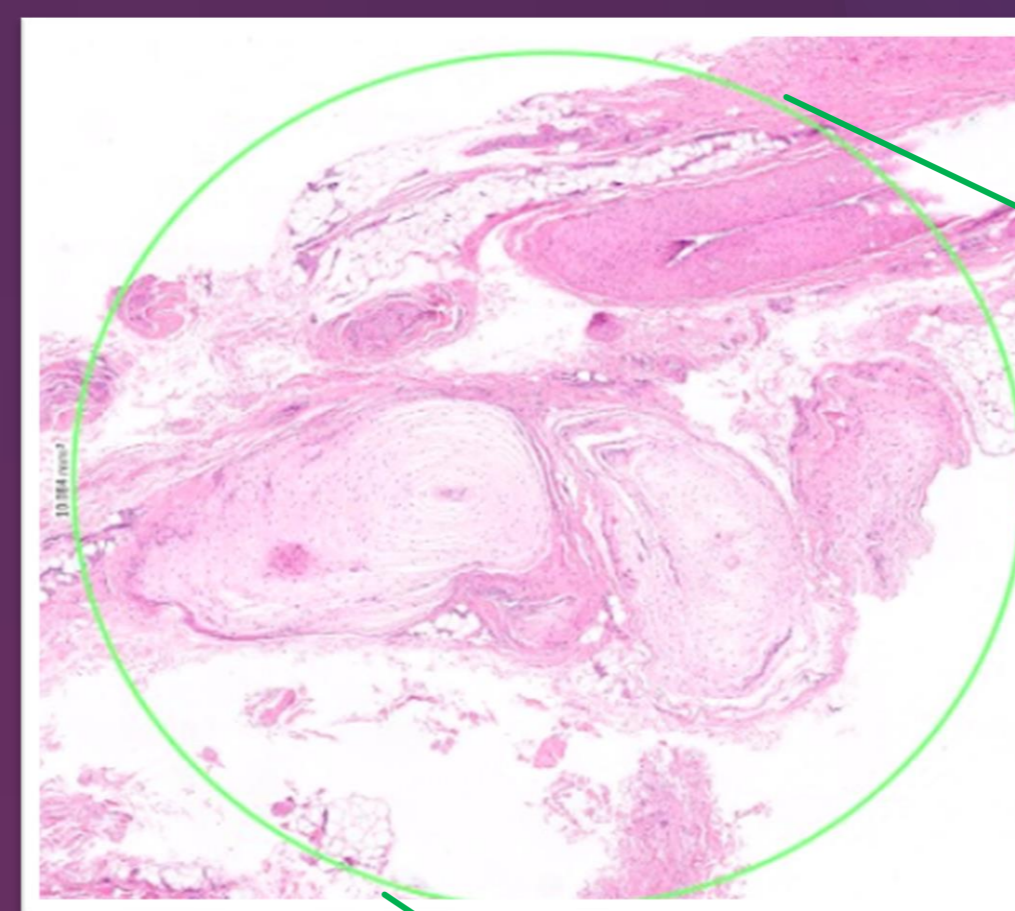
ARMANDO MACERA, A. SIRLEO, L. GARLITO DÍAZ, H SUÁREZ SÁNCHEZ, P. SUAREZ RUEDA, C

Introducción

Entidad dolorosa benigna → exceso de corpúsculos de Pacini hiperplásicos

↑ (presión)= dolor antepié.

Únicamente 2 casos de esta patología a nivel del pie en la literatura



Objetivo

Reportar caso de neuroma paciniano a nivel de 2 espacio intermetatarsiano del pie

Caso clínico

Paciente de 50 años

dolor de características neuropáticas antepié izquierdo, 2ºsegundo espacio intermetatarsiano, Sin antecedente traumático.

EF:

- Pie cavo con signos de metatarsalgia
- Test de Mulder positivo 2º espacio segundo espacio.

PPCC:

-Rx de pie en carga: index minus, sin lesiones óseas agudas.

-RMN: aumento de la señal a nivel de las cabezas de los metatarsianos, compatible con neuroma 2º espacio

Plan:

Intervención quirúrgica exploratoria + exéresis

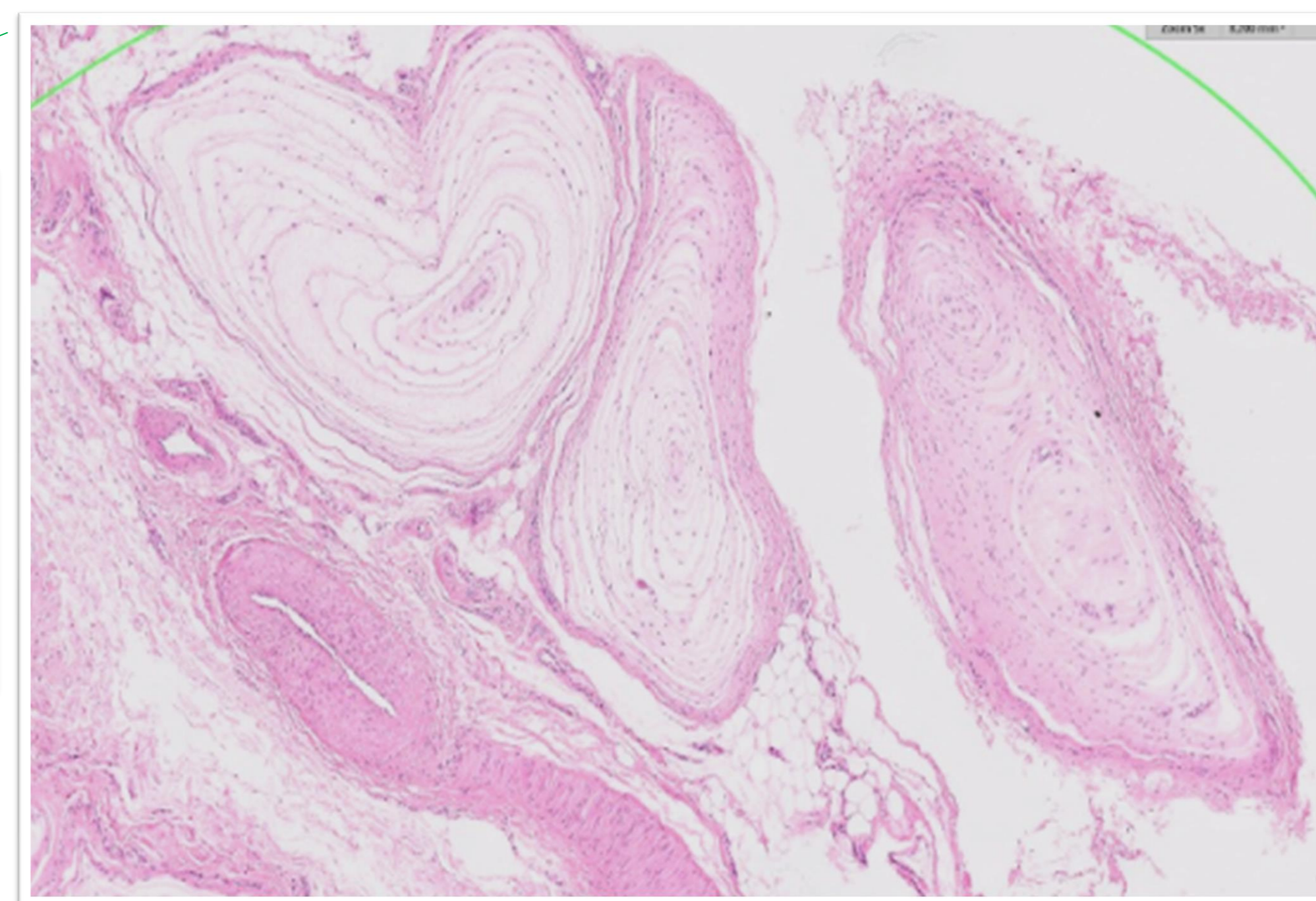
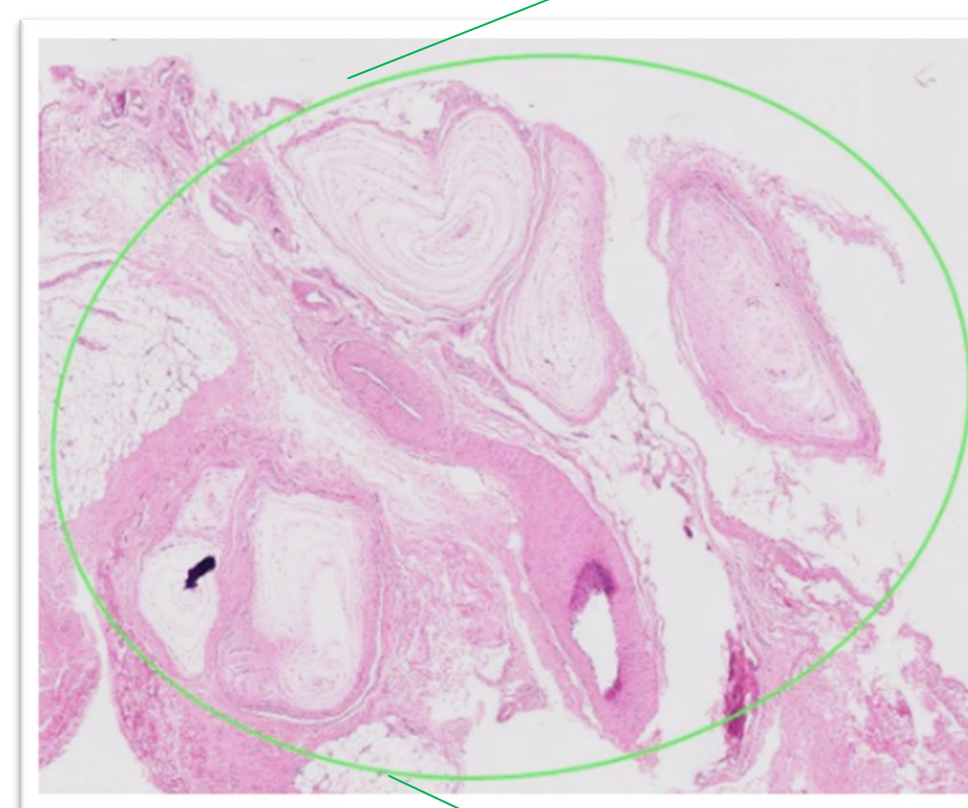
Resultados

MUESTRA DE AP: “tumor compuesto por hiperplasia de corpúsculos de Paccini que miden hasta 4 mm, sin alteraciones relevantes o signos de malignidad”.

Postoperatorio inmediato: sin incidencias → alta el mismo día (zapato de tacón invertido durante 1 mes + analgesia oral)

SEGUIMIENTO:

- 1 mes postquirúrgico: remisión completa de las manifestaciones clínicas.
- 1 año: no se observó recurrencia.



CONCLUSIÓN

ENTIDAD RARA

Valorar diagnóstico diferencial de patología antepie

GOLD ESTÁNDAR: Tratamiento quirúrgico (curativo)