

TRATAMIENTO DE LA PSEUDOARTROSIS DE FÉMUR DISTAL MEDIANTE PRÓTESIS DE REVISIÓN DE RODILLA.

Holgado Rodríguez de Lizana A. García Mayorgas A; Serrano Lázaro P.

Introducción

La pseudoartrosis de fémur distal oscila entre un 4-10% tras una fractura supracondílea. Alguno de los factores predisponentes son osteoporosis, edad avanzada, conminución medial, fractura abierta y presencia de infección. En los últimos años se ha visto un aumento de la incidencia de pseudoartrosis en fracturas tratadas con placa de bloqueo en comparación al enclavado intramedular, pero sin alcanzar la significación estadística.

En nuestro póster queremos mostrar un caso pseudoartrosis de fémur tras una fractura supracondílea tratada mediante placa LISS de bloqueo. El tratamiento de dicha pseudoartrosis se realizó mediante extracción del material de osteosíntesis y artroplastia de revisión con vástago femoral

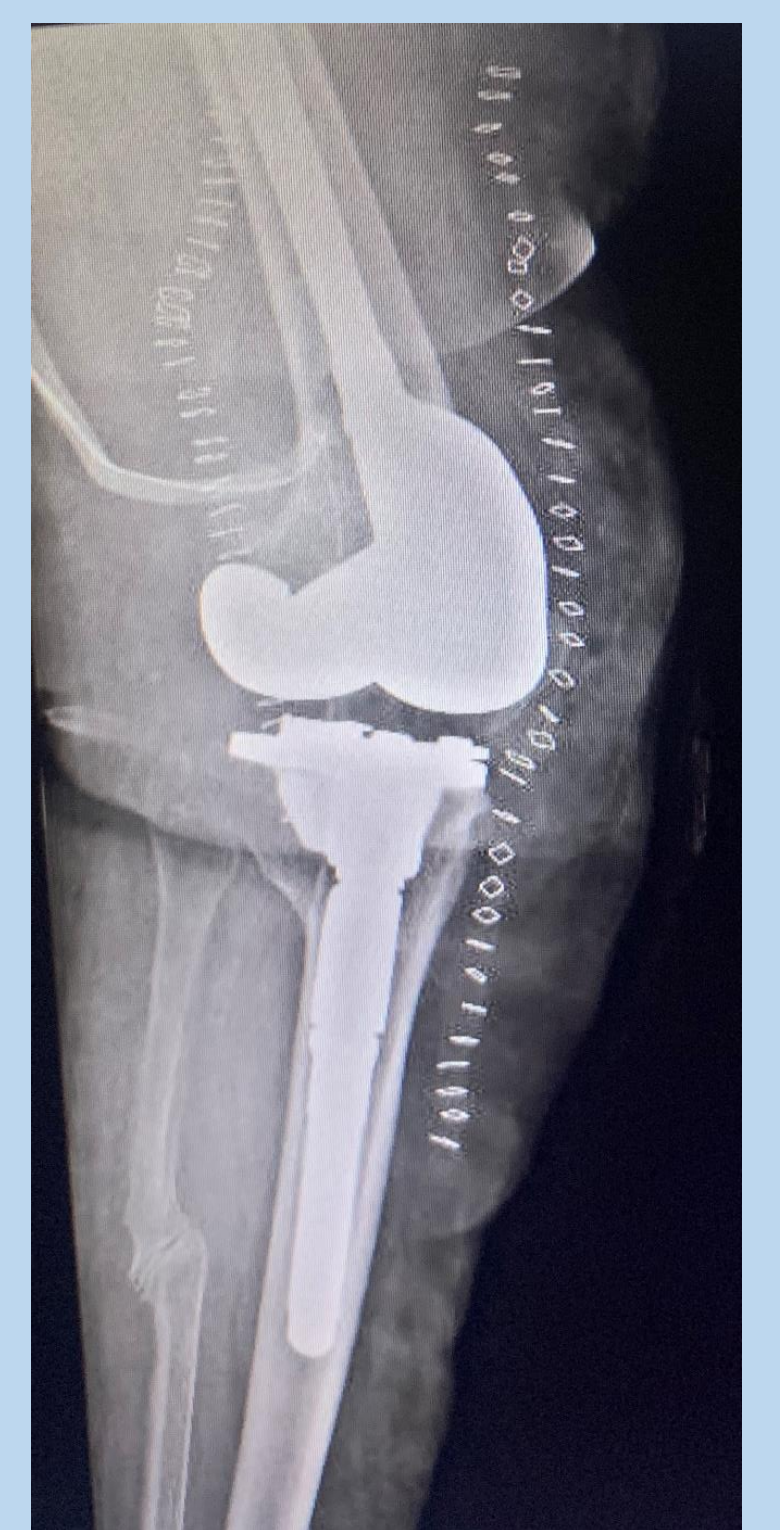
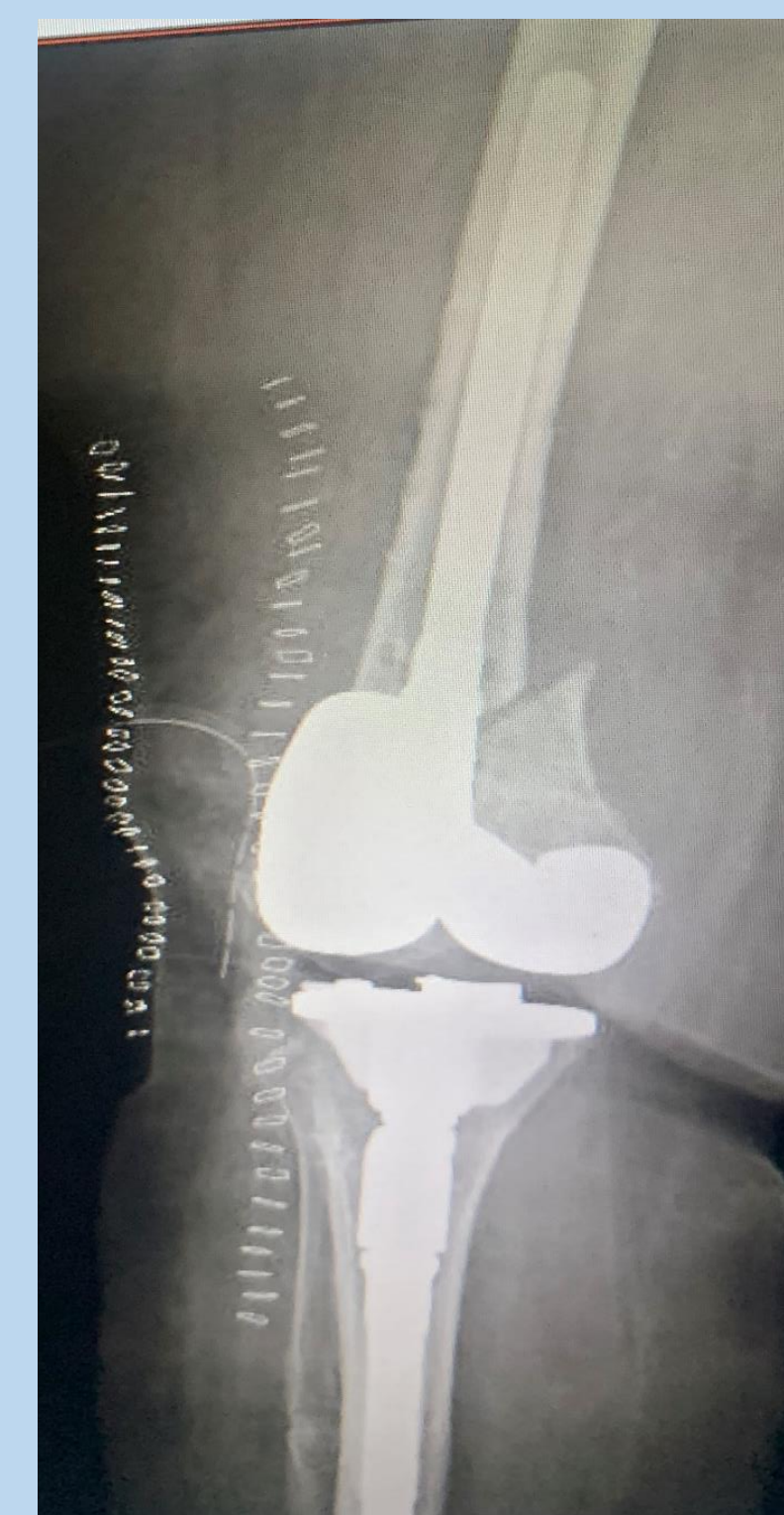
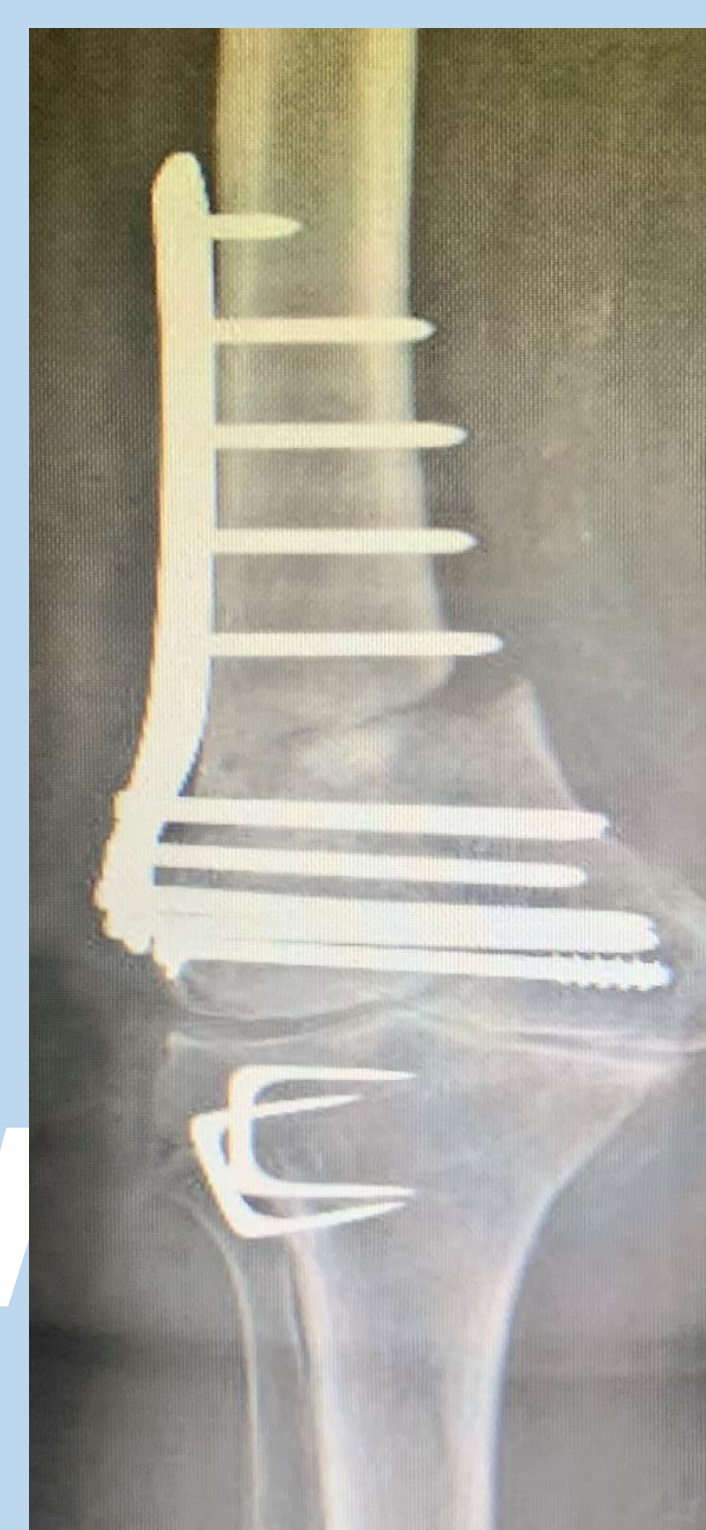
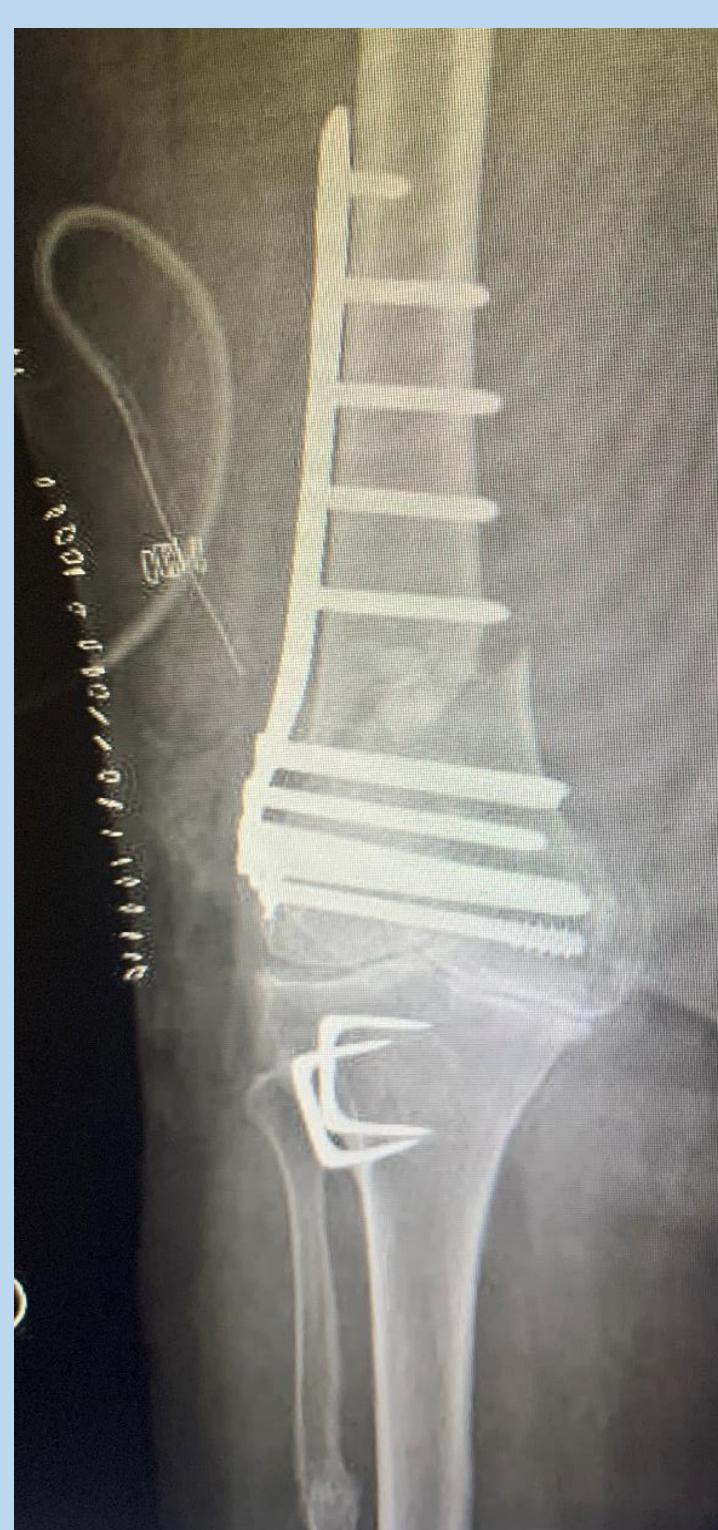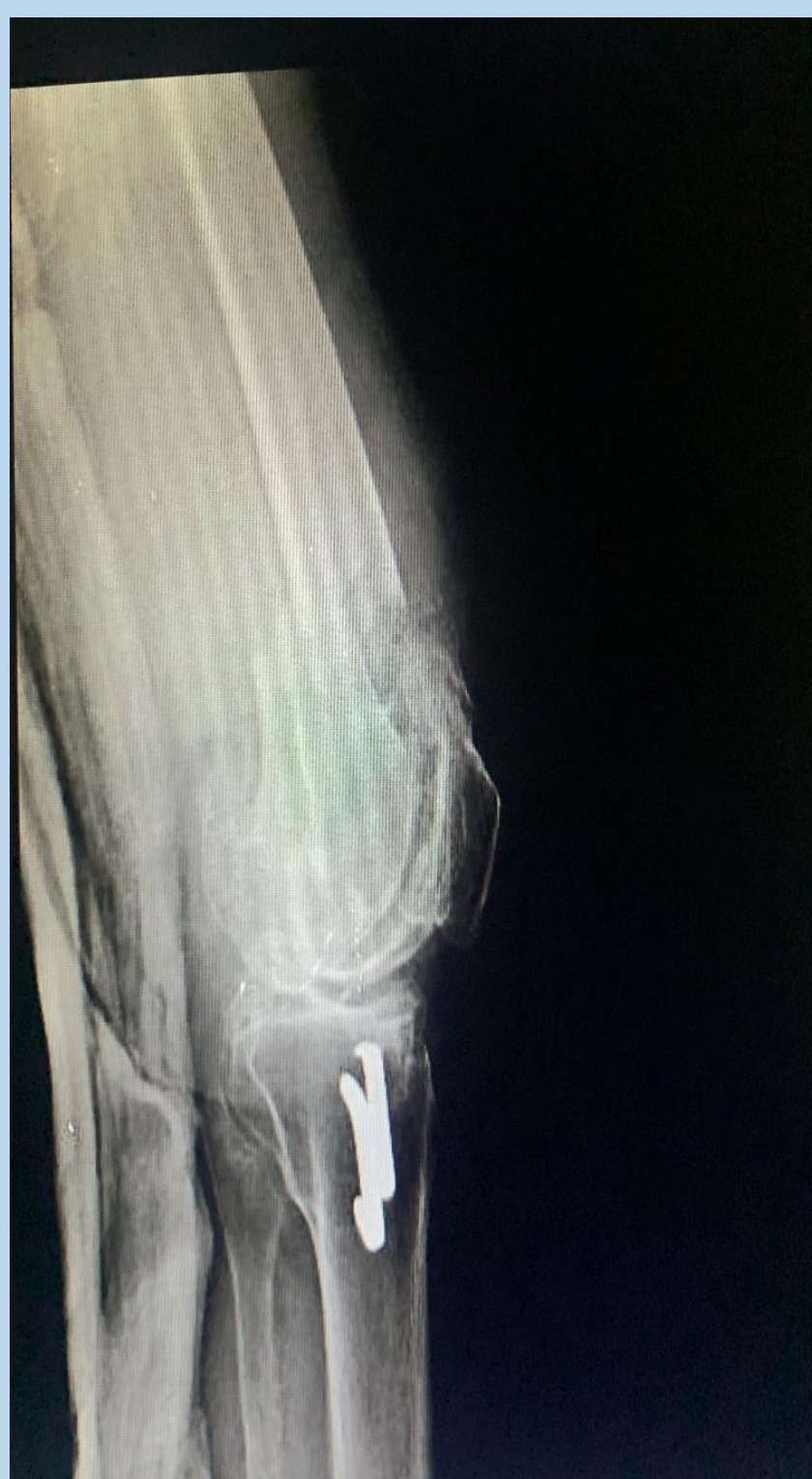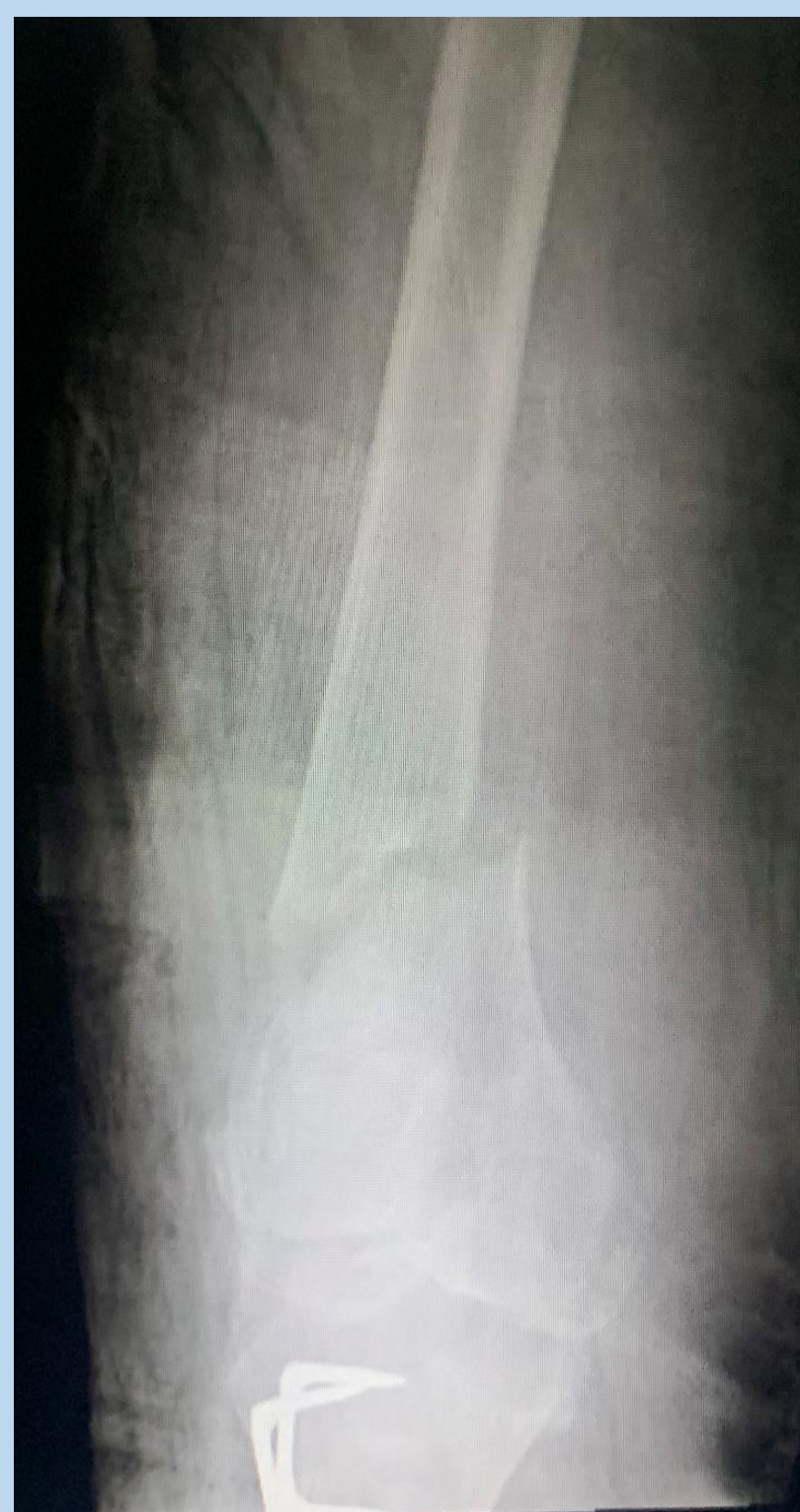Objetivos

El objetivo de este póster es exponer el caso de una mujer de 83 tratada en nuestro hospital con éxito de pseudoartrosis de fémur mediante prótesis de revisión.

Material y método

Se realizó la intervención y el seguimiento de dicho paciente tras 9 meses tras la cirugía.

Resultados



1. Fx supracondiléa AP.

2. Fx proyección lateral

3. Placa Liss postqx.

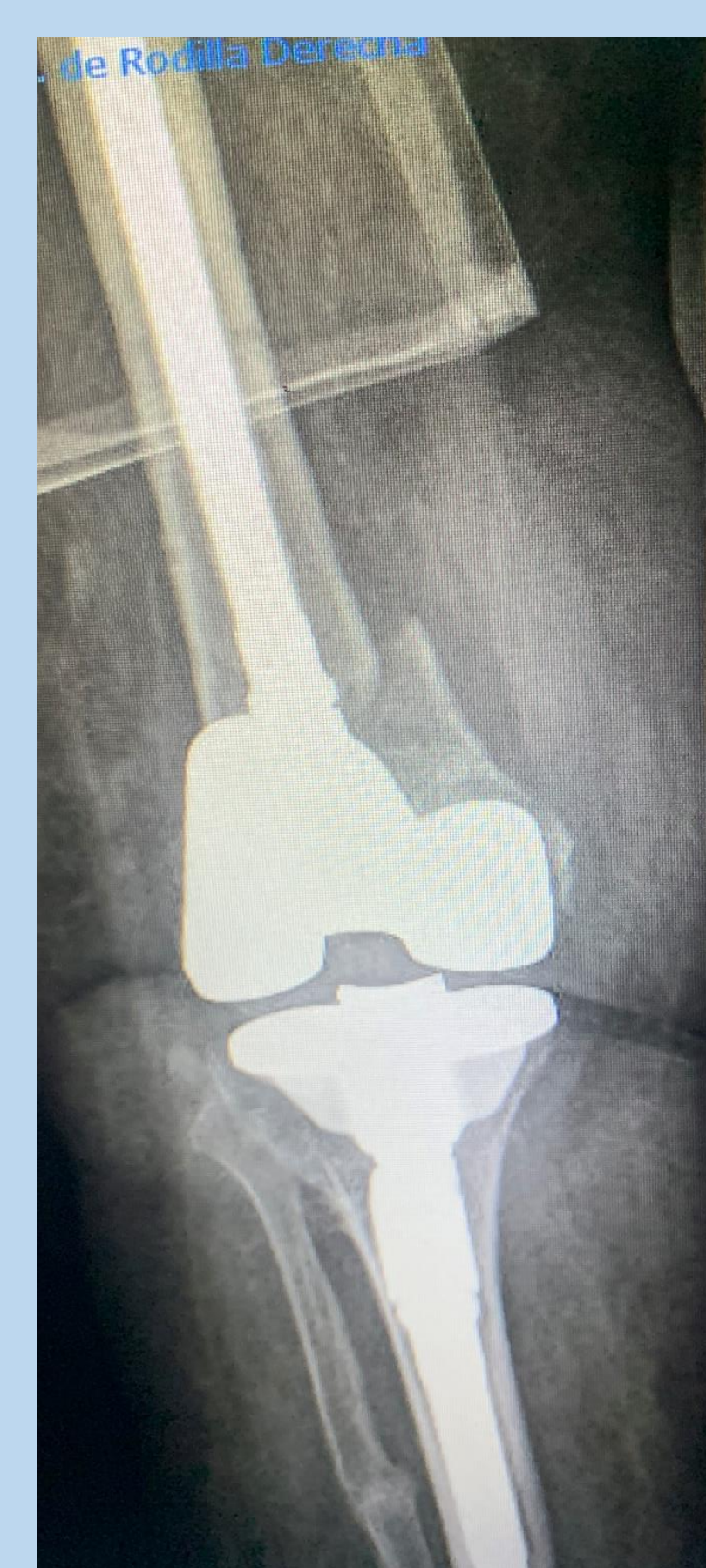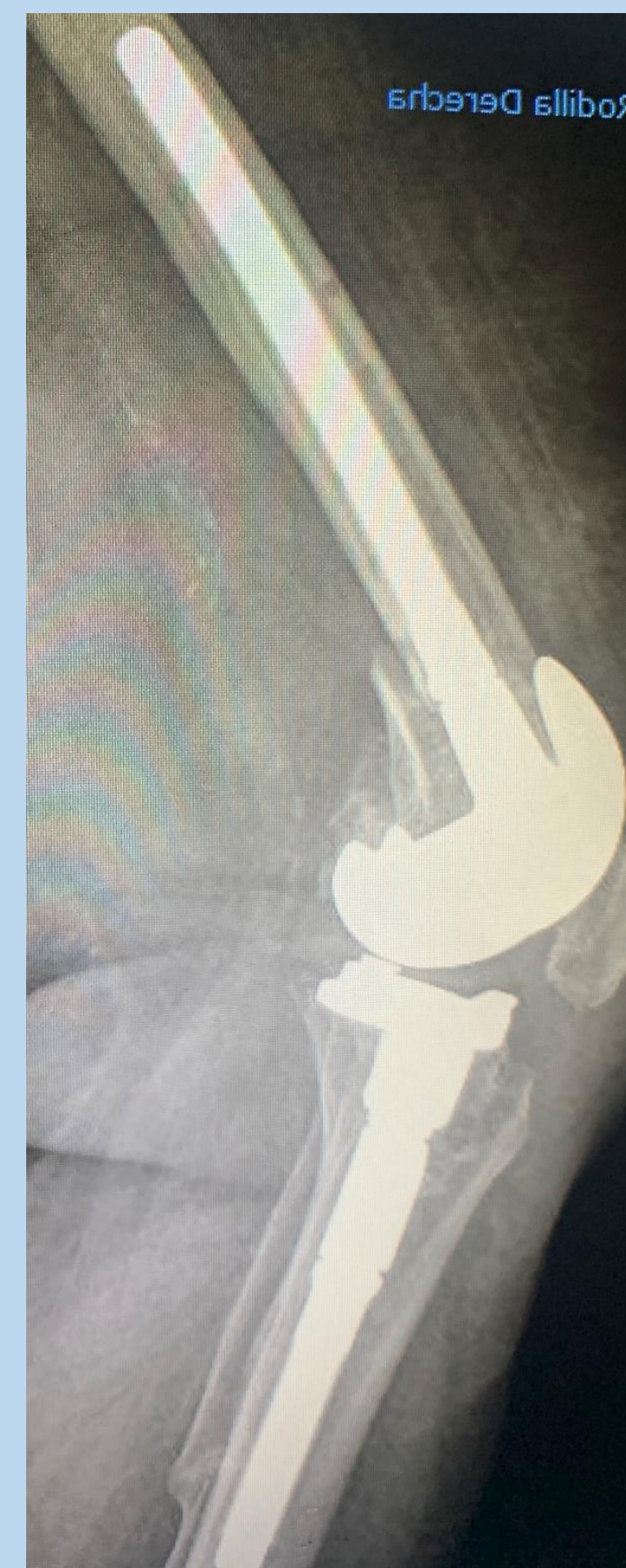4. Placa LISS 8 meses

5. Protésis revisión AP 6. Protésis proyección lateral

Se realizó la intervención con doble abordaje, lateral para extracción de material de osteosíntesis y abordaje medial standard ampliado de rodilla.

Se protetizó la rodilla con un componente femoral cementado del 65 constreñido con un vástago del 14 x 160 Curvo. El componente tibial fue cementado del 63 con aleta small offset 2,4 a 4 y vástago 14 x 80. El polietileno fue del 14 constreñido.

Actualmente se encuentra deambulando a los 9 meses sin ayuda.



7 y 8. Prótesis revisión 8 meses AP y lateral

Conclusiones

- La pseudoartrosis de fémur distal tras fractura supracondiléa es una complicación frecuente. Esta pseudoartrosis conlleva una gran morbilidad y mortalidad para los pacientes.
- El tratamiento con prótesis de revisión puede ser una opción terapéutica para este tipo de pacientes.

Bibliografía

- Master de Rodilla. Unia Universidad de Andalucía. Tema fracturas supracondíleas. 2019.
- Insall & Scott. Cirugía de la rodilla. Volumen 1.Elsevier. 2016.
- Rockwood & Greens. Fracturas en el adulto. Marbán.