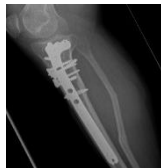
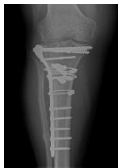
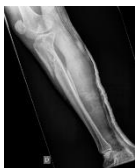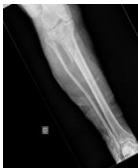ARTROPLASTIA UNICONDÍLEA DE RODILLA COMO TRATAMIENTO EN GONARTROSIS LATERAL POST- TRAUMÁTICA

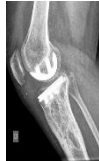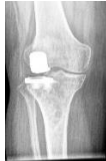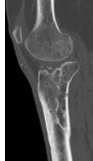
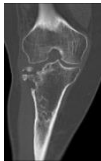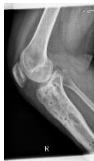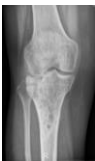Elisa Martín Nieto; Diego Torres Perez; Rafael Rubio Quevedo; Segundo José Sánchez Gutierrez;
Enrique Galeote López; Cristina Madrid de la Sema.
Hospital Universitario de Getafe

A PROPÓSITO DE UN CASO:

Mujer de 50 años diagnosticada de fractura de meseta tibial Schatzker tipo VI. Se realizó reducción abierta y fijación interna con placa anatómica anterolateral y dos tornillos canulados AO 4.5 mm en tuberosidad anterior asistido con artroscopia.



Al año post-operatorio: rodilla estable. BA 0-100%. A los dos años desarrolló gonartrosis lateral dolorosa. Realizamos una artroplastia unicondílea externa mediante abordaje parapatelar medial.



La prótesis unicondílea de rodilla ha demostrado presentar resultados funcionales comparables a los de la prótesis total de rodilla asociado a una menor pérdida de stock óseo. Consideramos la artroplastia unicompartmental externa como opción quirúrgica a tener en cuenta en el manejo de la gonartrosis post-traumática lateral aislada tras una fractura de meseta tibial en pacientes jóvenes.