

INFILTRACIÓN MUSCULAR METASTÁSICA MASIVA DE ADENOCARCINOMA GASTROESOFÁGICO, SIMULANDO POLIMIOSITIS.

Luis Riera , Jose Lamo de Espinosa , Paula San Julian , Jorge Gómez· Mikel San Julian·
Dpto. COT, Clínica Universidad de Navarra
Servicio de Radiología, Complejo Hospitalario de Navarra

Introducción

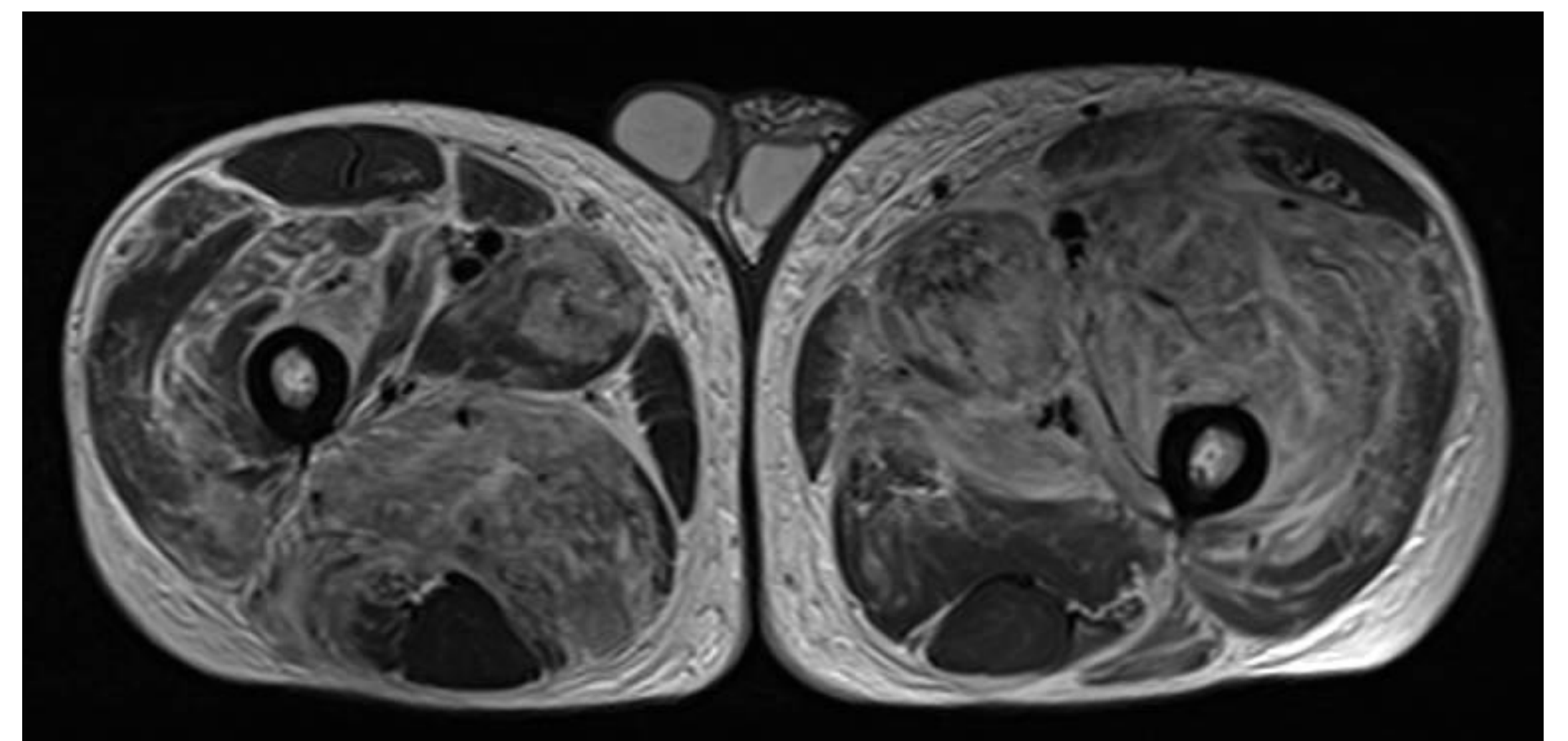
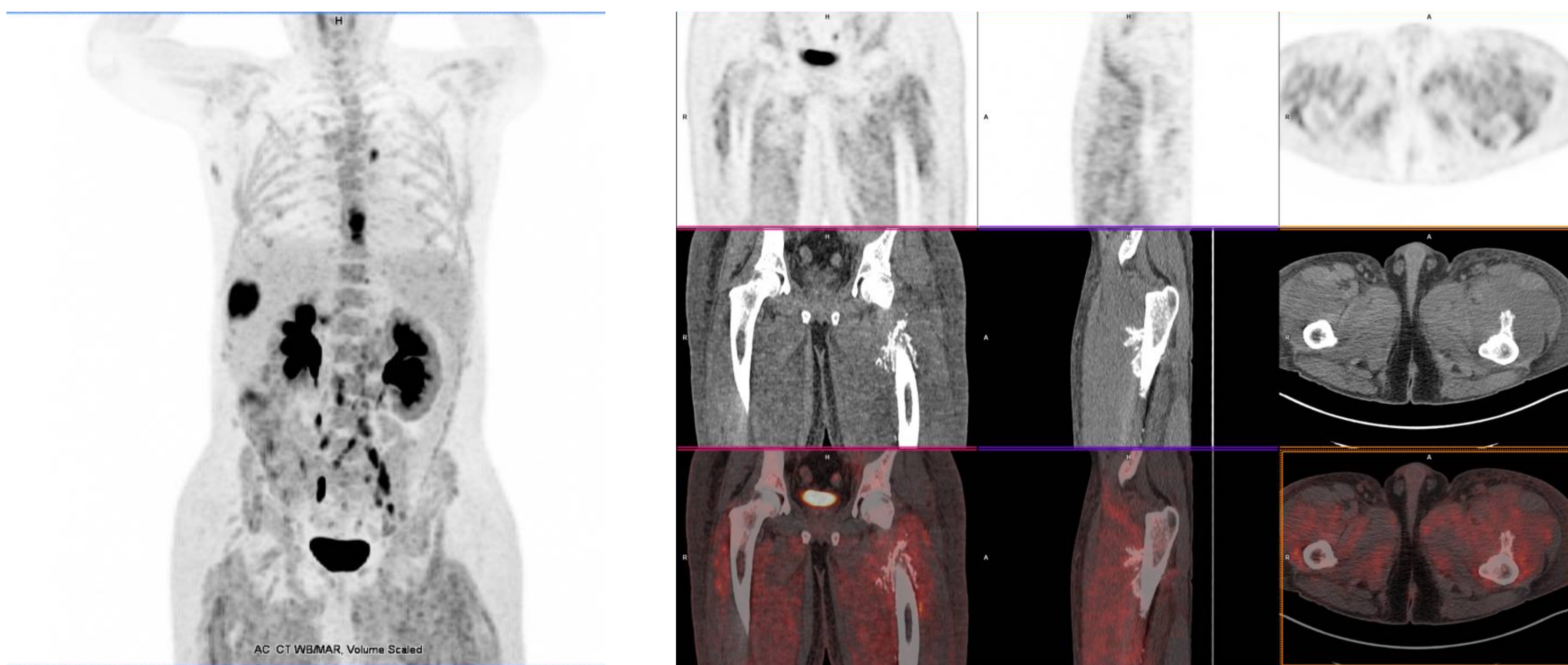
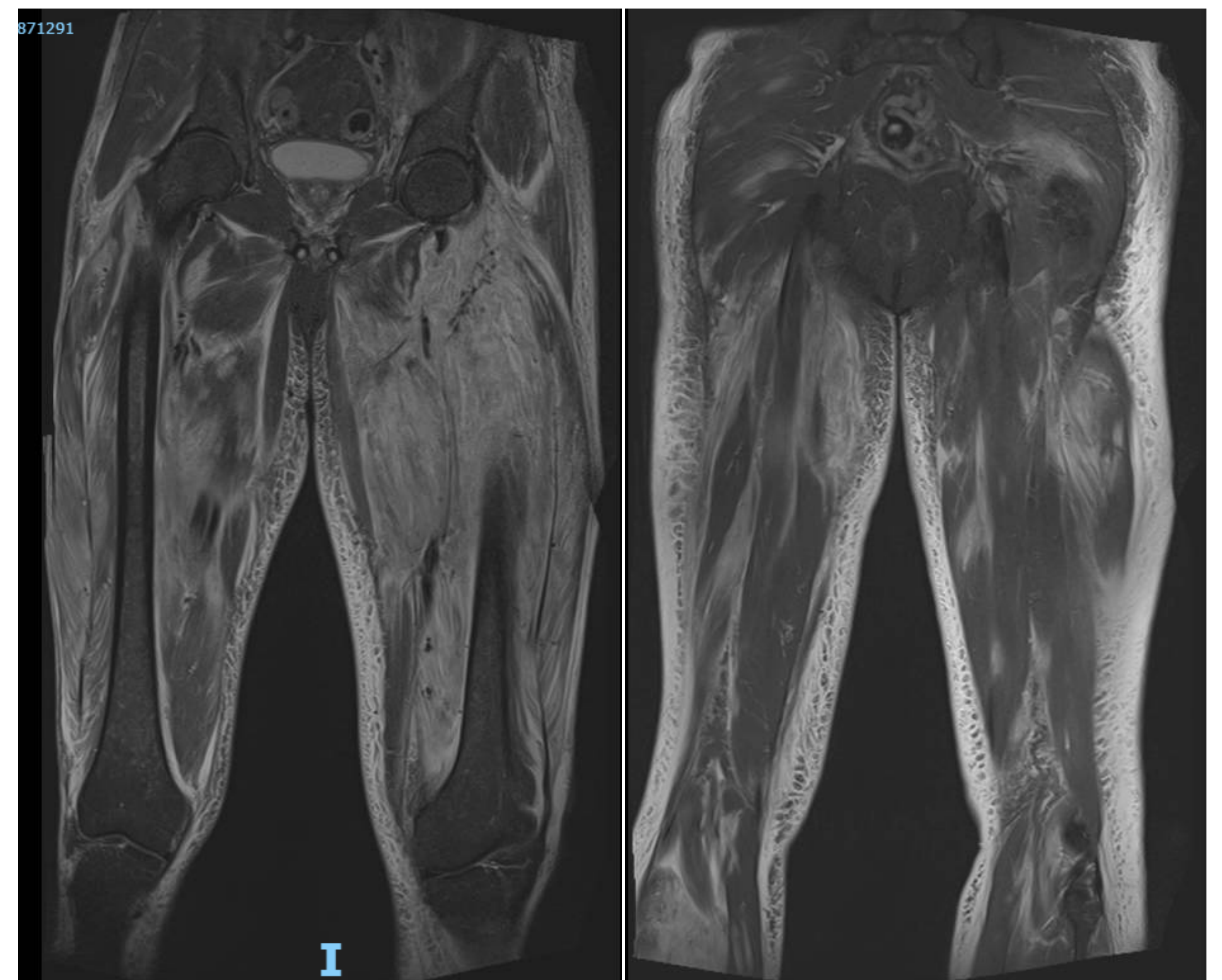
- La infiltración tumoral muscular metastásica es un hallazgo excepcional en las neoplasias de órgano sólido y se limita habitualmente a las fases avanzadas de la enfermedad.
- La clínica del paciente y las pruebas de imagen suelen ser muy similares a los sarcomas de partes blandas, aunque en ocasiones pueden ser más infiltrativos.

Objetivo

- Descripción de un caso excepcional con infiltración tumoral muscular masiva en ambas extremidades inferiores, como metástasis de carcinoma gastroesofágico.

Material y métodos

- Varón de 48 años que acudió a la consulta de medicina interna con fiebre, tos con expectoración y dolor muscular de 1 mes de evolución.
- Dos semanas después refiere aparición de edemas en ambos miembros inferiores con limitación para el descanso nocturno. En otro centro descartaron trombosis venosa profunda.
- Le realizaron varias pruebas diagnósticas, entre ellas una resonancia, donde se observó una alteración en la intensidad de señal con patrón de edema muscular bilateral parcheada, afectando a prácticamente todos los músculos de ambas extremidades inferiores que sugería polimiopatía inflamatoria.
- En PET/TC se aprecia captación muscular difusa en EEII además de hipercaptación hepática focal nodular, captación en esófago distal y adenopatías retroperitoneales.



Resultados

- Se realizó biopsia por endoscopia de las lesiones esofágica y hepática, que demostraron un adenocarcinoma de esófago con metástasis hepática.
- Se realizó además biopsia de cuádriceps izquierdo sospechando síndrome paraneoplásico/miositis.
- Sorprendentemente el estudio histológico del músculo biopsiado también reveló metástasis de su adenocarcinoma de esófago; se encuentra actualmente con el segundo ciclo con buena evolución clínica.

Conclusión

- La infiltración tumoral muscular metastásica es una patología realmente rara.
- Sus síntomas pueden ser engañosos y retrasar su diagnóstico.
- Aunque se han publicado casos con patrón “inflamatorio” no hemos visto en la literatura un caso de esta magnitud, con infiltración muscular metastásica masiva de todos los músculos de ambas extremidades inferiores, simulando miositis inflamatoria o trombosis profunda bilateral.