

# OSTEONECROSIS DE CABEZA FEMORAL RÁPIDAMENTE PROGRESIVA. PRESENTACIÓN DE DOS CASOS.

*Esther Romero Khoury, Jonathan Caballero Martel, Juan Ojeda Castellano, Sergio Barroso Rosa, Julen Erdocia Pascual, Manuel Juan Aniel- Quiroga Bilbao.*  
*Hospital Insular de Gran Canaria.*

## Introducción

La osteonecrosis de cabeza femoral se define como un cuadro de alteración de la vascularización de la misma con posterior destrucción articular.

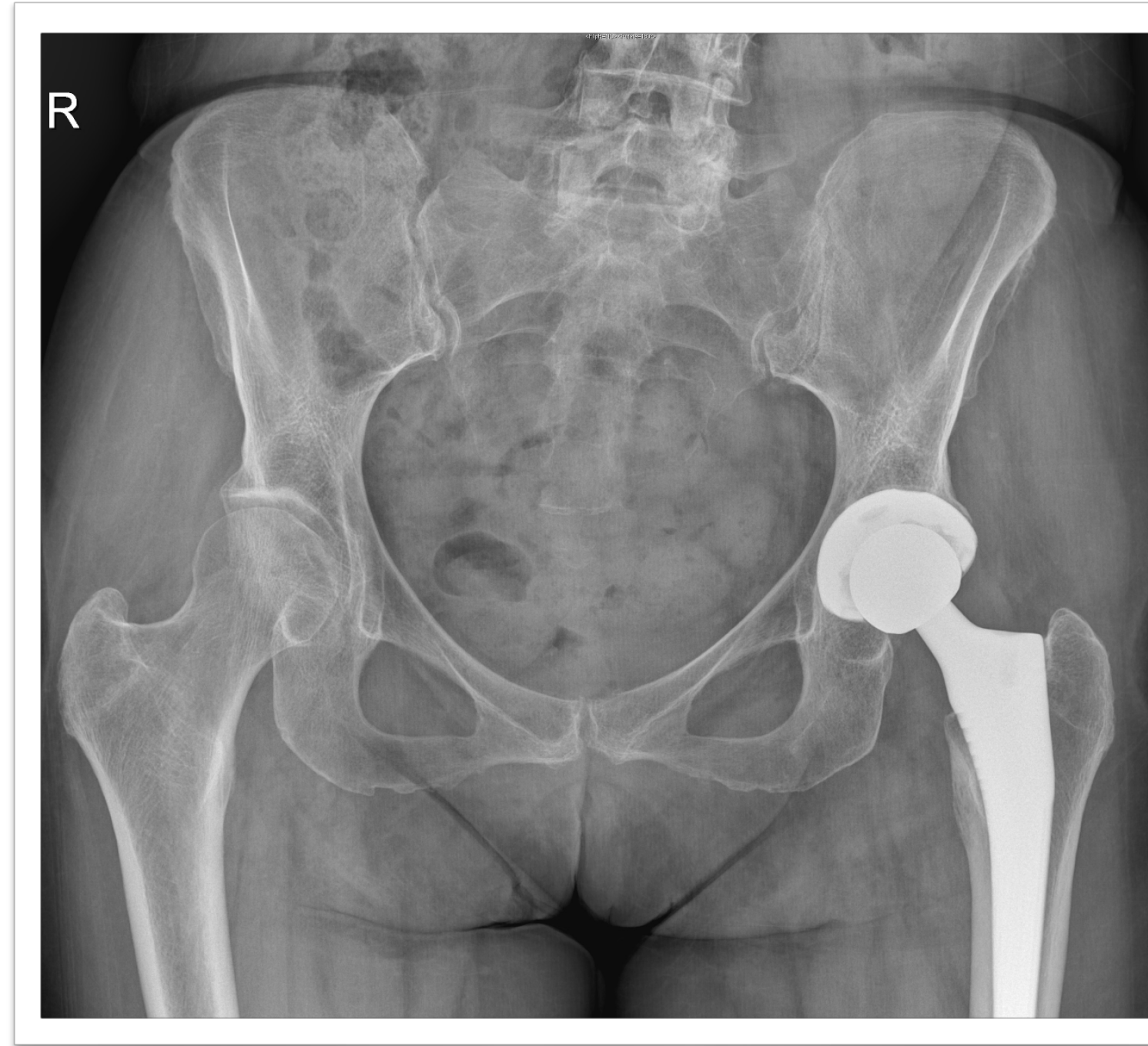
Se han identificado distintos factores de riesgo tanto traumáticos como atraumáticos (estos últimos más frecuentes), como el uso de corticoides, alcohol, trombofilias, tabaco...etc.

Se ha visto que entre el 10% y el 20% de los casos no se han asociado a ningún factor de riesgo.

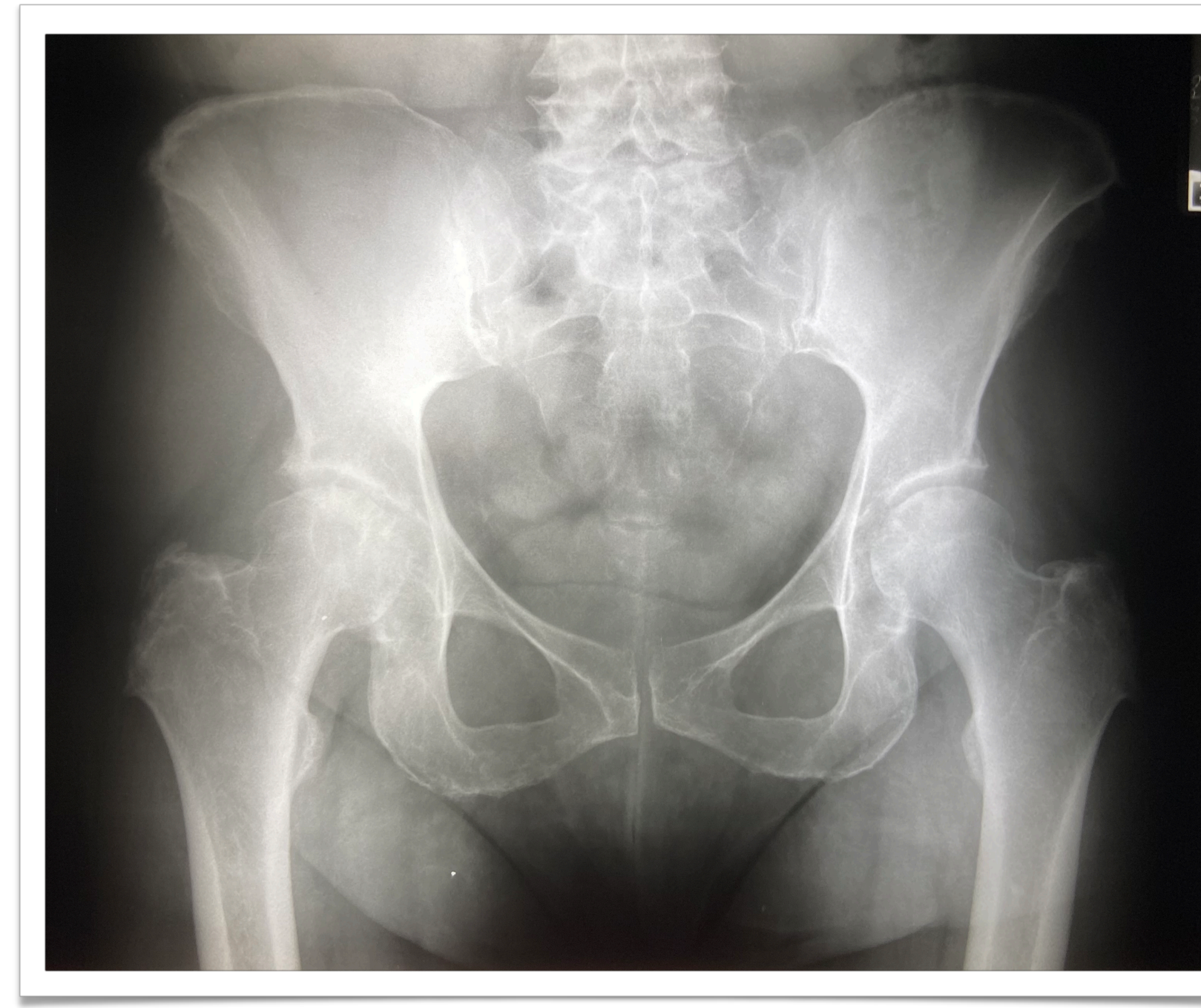Es importante diagnosticar de forma precoz esta patología ya que produce una rápida destrucción articular, en un periodo de 3 a 5 años.

## Objetivos

Presentar dos casos de osteonecrosis de cabeza femoral rápidamente progresiva en mujeres de edad avanzada sin aparentes factores de riesgo y su posterior resultado tras recambio articular.



**CASO 1: Radiografía inicial (julio 2019), paciente asintomática y sin claros signos de osteonecrosis.**

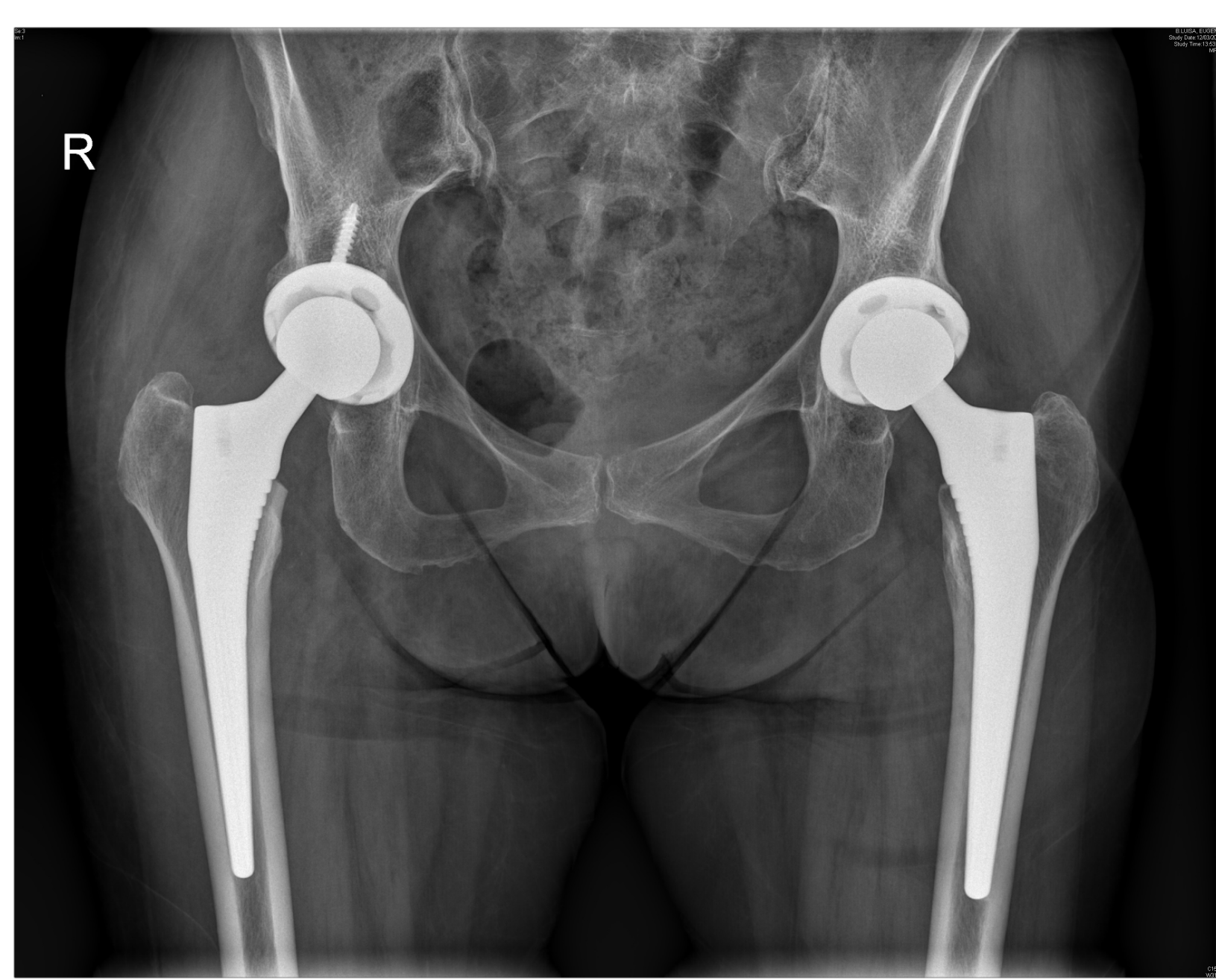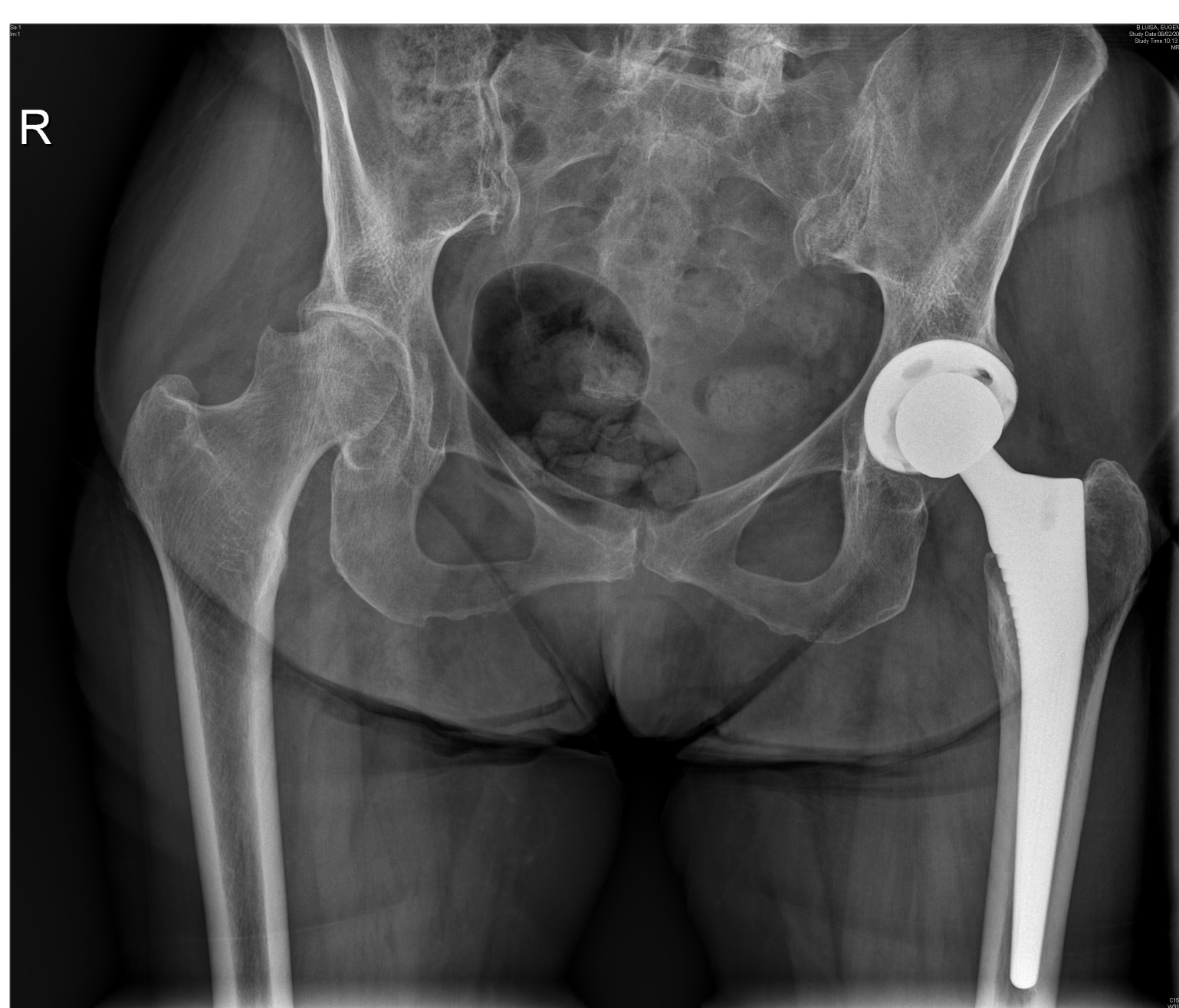


**CASO 2: Radiografía inicial (septiembre 2014), paciente asintomática y sin claros signos de osteonecrosis.**

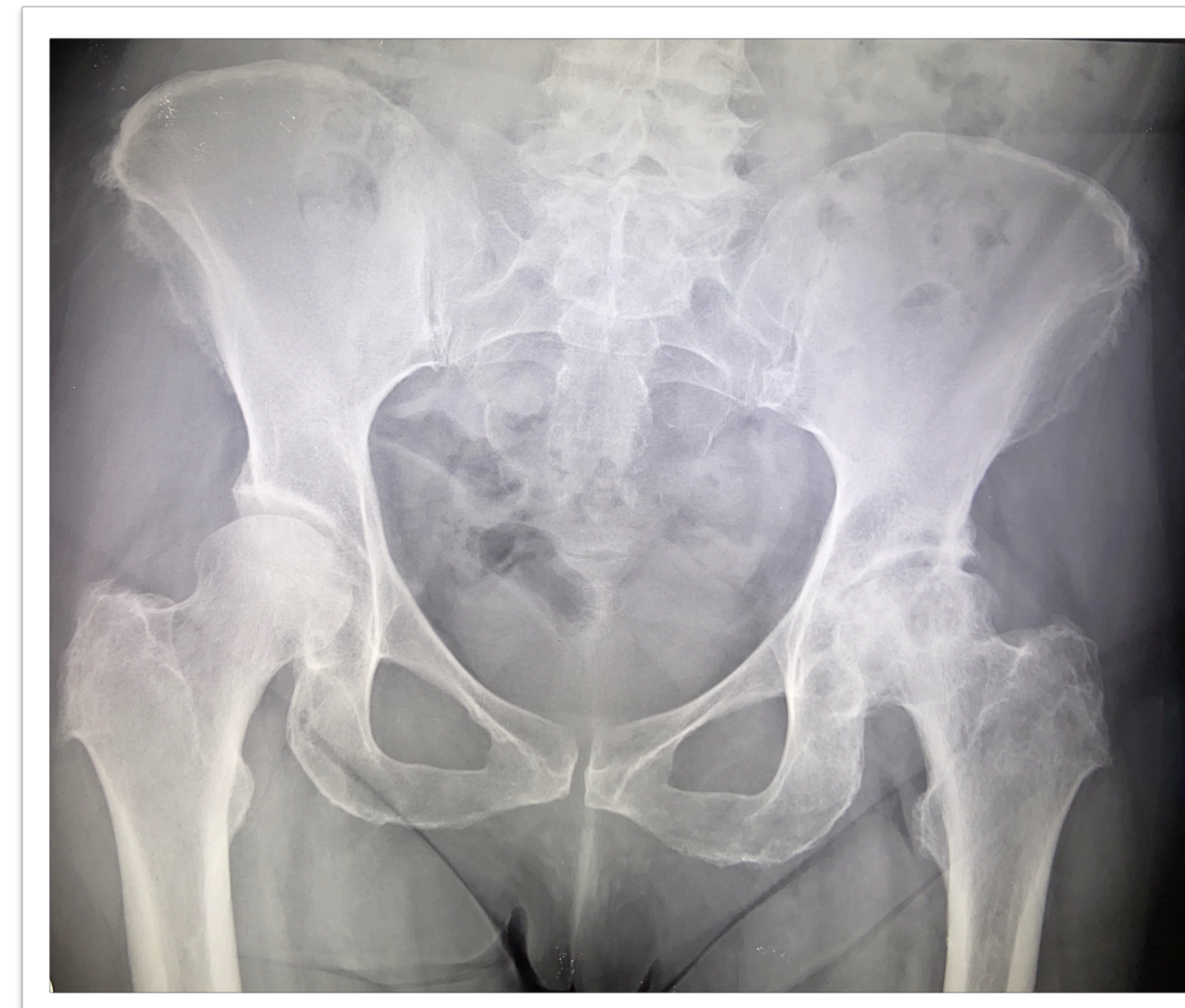
## Material y métodos

Se presentan dos casos de mujeres de edad avanzada con dolor inguinal y claudicación de la marcha con radiografía normal al inicio de cuadro, que en un periodo de entre 2 y 7 meses presentaron de forma rápidamente progresiva destrucción articular con aplanamiento de la cabeza femoral, colapso de la región anterolateral de la cabeza femoral y disminución del espacio articular con signos de esclerosis subcondral.

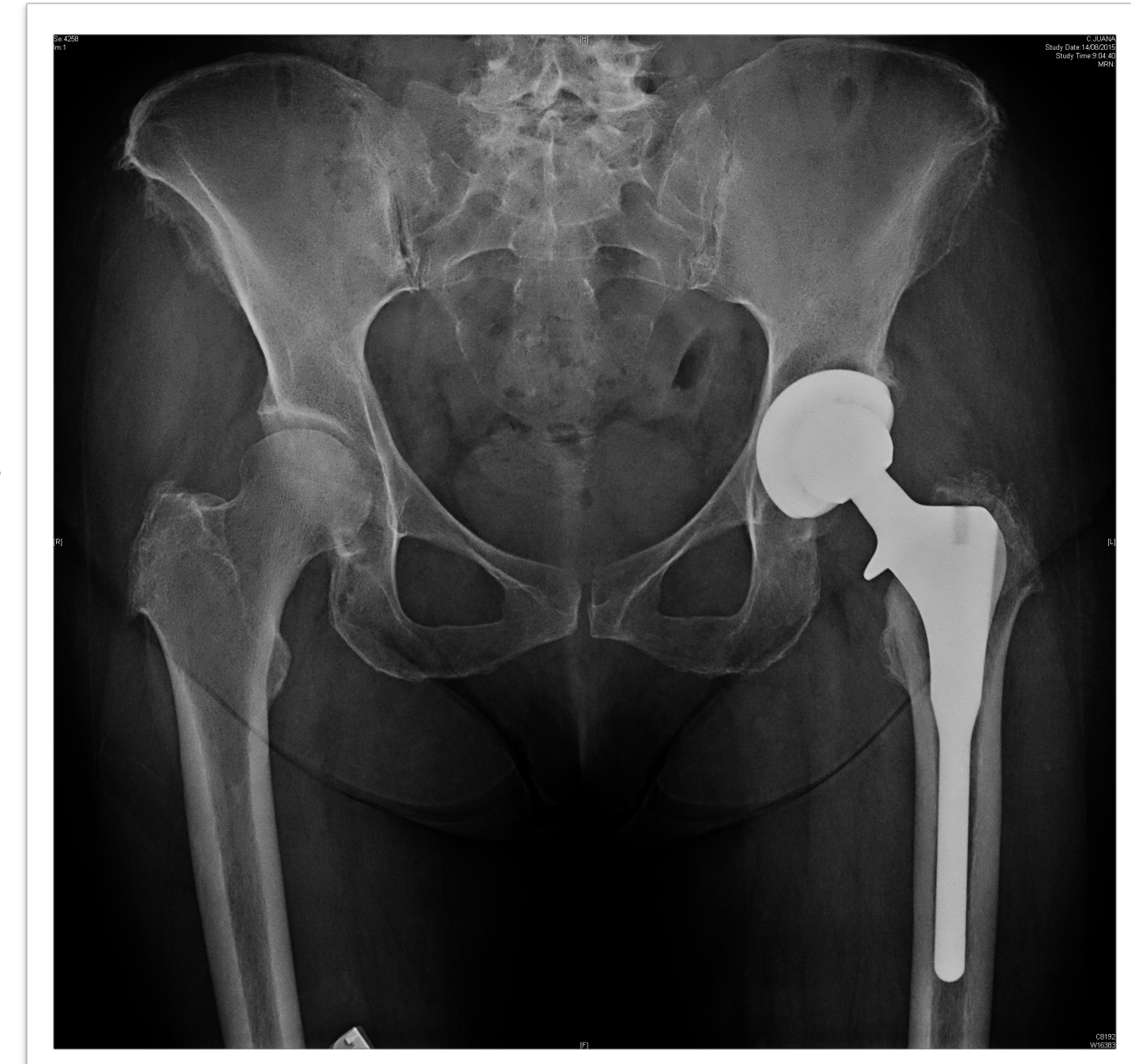Ambas pacientes se sometieron a recambio articular mediante PTC. La cirugía transcurrió sin complicaciones, realizaron rehabilitación de manera precoz permitiendo el apoyo de forma inicial.



**CASO 1: En la primera imagen se observan avanzados signos radiológicos de osteonecrosis (enero 2020). En la segunda Rx se puede observar el resultado postquirúrgico inmediato tras recambio articular.**



**CASO 2: En la imagen superior se pueden observar signos avanzados de destrucción articular y osteonecrosis (febrero 2015). En la imagen inferior se puede observar el resultado postquirúrgico inmediato tras recambio articular.**



## Conclusiones

La osteonecrosis de cabeza femoral es un cuadro que puede afectar tanto a pacientes jóvenes como de edad avanzada, es una patología de rápida progresión con destrucción de la articulación, por lo que es importante un diagnóstico precoz, así como un manejo adecuado de la patología para evitar posibles complicaciones que generen secuelas posteriores.

## Resultados

Las pacientes se encuentran actualmente asintomáticas, realizando rehabilitación, y sin secuelas para su actividad diaria.

