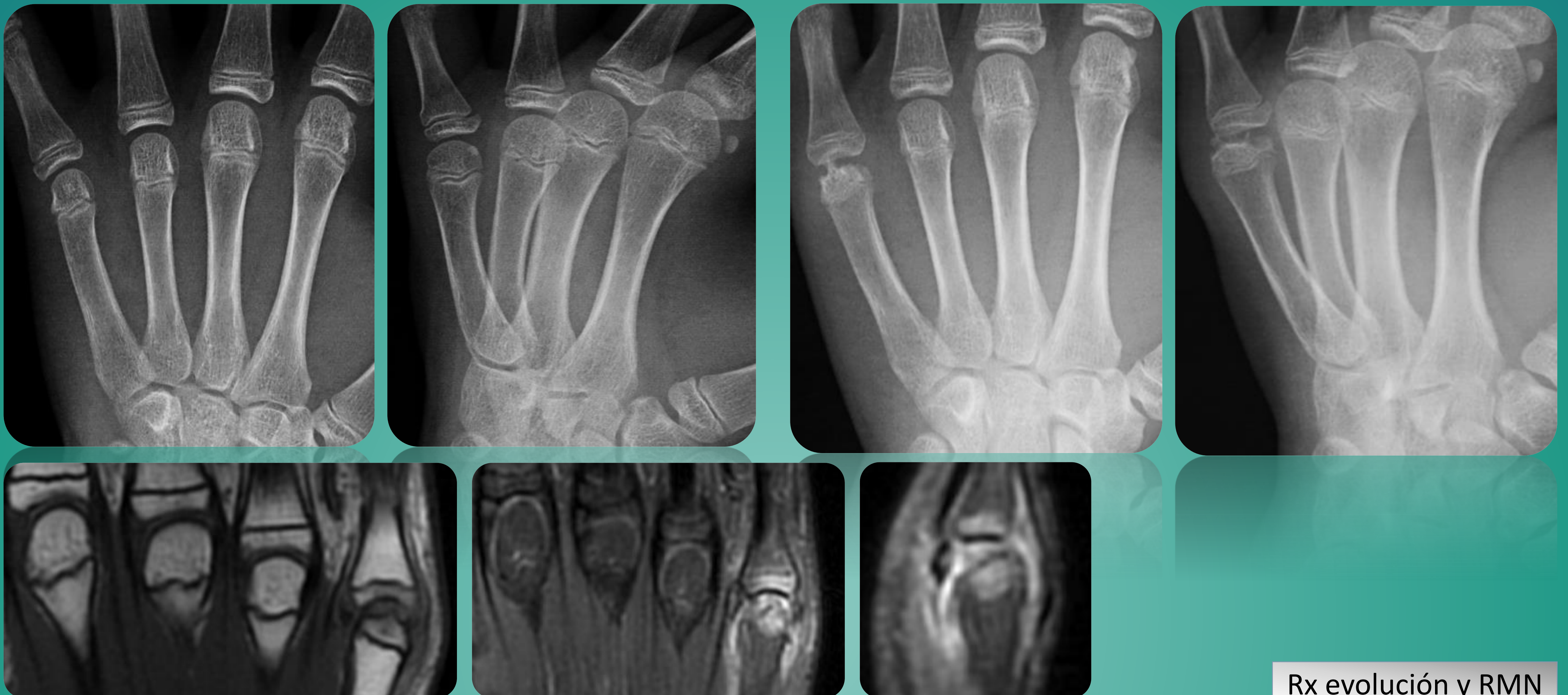


ENFERMEDAD DE DIETRICH; A PROPÓSITO DE UN CASO DE NECROSIS AVASCULAR TRAUMÁTICA DE LA CABEZA DEL 5º METACARPO

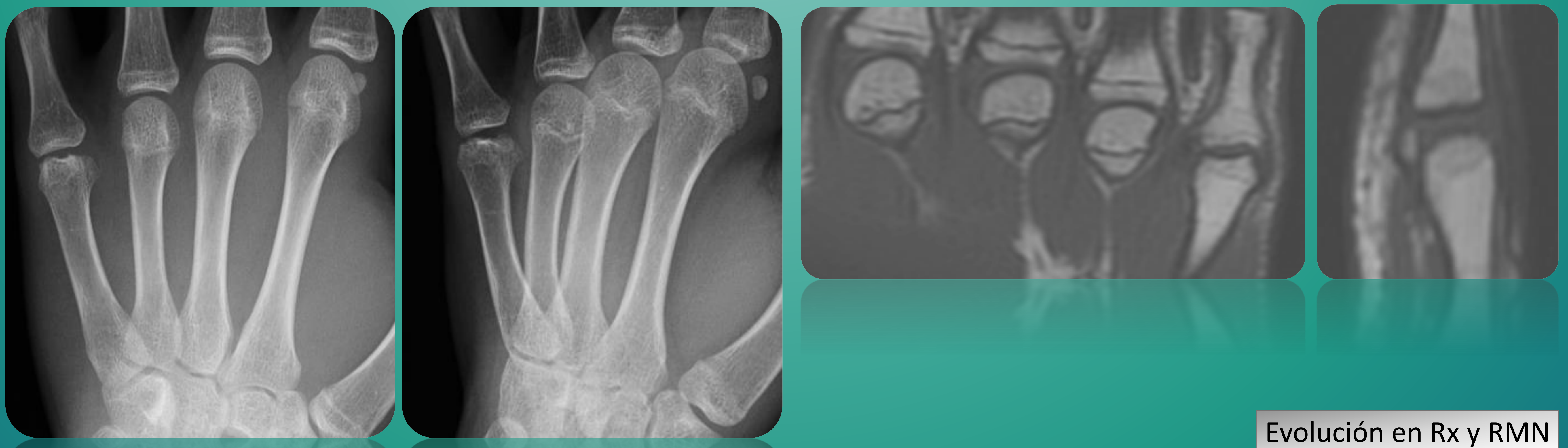
Herreros Ruiz-Valdepeñas, R; Hurtado Ortega, AMR; Vázquez Reina, M; Muñoz Sicilia, T; Jimenez Salanova, C; De Dios Perez, MS. Servicio de Cirugía Ortopédica y Traumatología (HOSPITAL UNIVERSITARIO INFANTA SOFÍA)

INTRODUCCIÓN: La necrosis avascular de la cabeza del metacarpiano o enfermedad de Dietrich, es una enfermedad con pocos casos descritos en la literatura. Siendo por tanto limitada la experiencia en su tratamiento. La patogenia de esta enfermedad no está bien definida y como en otras osteonecrosis sucede, existen probables desencadenantes como los traumatismos, uso de corticoides, malformaciones congénitas o asociación con enfermedades reumáticas.

CASO CLÍNICO: Adolescente de 14 años, sin antecedentes de interés y que practica fútbol de competición. Acude a urgencias por dolor y tumefacción en la mano izquierda tras caída jugando al fútbol. Se realizó radiografía en la que no se apreciaron líneas de fractura. Después de este episodio, continuó realizando su actividad deportiva de forma habitual. Consulta nuevamente a los 2 meses con los mismos síntomas y a los 4 meses finalmente se aprecia en la cabeza del 5º metacarpiano pérdida de la forma esférica normal, con aplanamiento y superficie articular irregular. Se realizó RMN, que sugirió edema óseo de la articulación y de partes blandas circundantes, compatible con osteonecrosis de la cabeza del 5º MTC.



EVOLUCIÓN: En nuestro caso, dada la evolución al diagnóstico y al tratarse de un niño con fisis aún abiertas, se decidió tratamiento conservador con analgesia y reposo y seguimiento con RMN y radiografías.



CONCLUSIONES: En casos precoces, se suele tratar de forma conservadora. Aunque existen descritos diversos tratamientos como el legrado con autoinjerto óseo, osteotomías, etc. En adultos, se podría optar por realizar una artroplastia metacarpo-falángica si la limitación es importante. Actualmente, no existe un tratamiento de elección debido a lo infrecuente de la patología.

REFERENCIAS:

Flattening the heads of the metacarpals. Garcia Cañas R, Muñoz Ruiz. A, Sopesén Veramendi, JL. Sanid. Mil. 2015;71 (1)
The idiopathic avascular osteonecrosis of the 3rd metacarpal head (M. Mauclair / Dieterich's disease). Ingo Schmidt. Int J Case Rep Images 2017;8(2):92–95
Surgical treatment for Dieterich disease of the ring finger metacarpal. Rev Latinoam. Cir. Ortop. 2016; 1(4): 151-154. LM Romero, JM Miranda. A Barriga

