

FRACTURAS DE EXTREMO DISTAL DE FÉMUR TRATADAS DE FORMA CONSERVADORA : NUESTRA EXPERIENCIA

Granado Llamas AJ, Crego Vita D, Rodríguez Mejías A, Mihanda Elikya S, Prieto Vazquez M, Martín Herrero A,
Servicio de Cirugía Ortopédica y Traumatología. Hospital Central de la Defensa “Gómez Ulla”. Madrid.

INTRODUCCIÓN

Hoy en día tratamos a una población cada vez más longeva y con mayor comorbilidad de base, lo cual hace que las fracturas de extremo distal de fémur sean todo un reto para el cirujano ortopédico (alrededor de un 30% mortalidad), siendo la reducción abierta y fijación interna el tratamiento de elección según los tratados actuales.

Sin embargo la mala calidad ósea de éstos pacientes así como en muchos casos una situación basal infausta hacen que en casos muy seleccionados podamos decantarnos por un tratamiento conservador de estas fracturas.

MATERIAL Y METODOS

Realizaremos un estudio descriptivo usando una serie de casos (N= 20). Pacientes comprendidos entre 60 a 93 años de edad siendo la muestra ,un 48 % varones y un 52% mujeres, y basándonos en diferentes criterios de inclusión como su edad, ASA preoperatorio así como el tipo de fractura (basándonos en la clasificación de la AO).

RESULTADOS

Exceptuando a la paciente mas joven de la serie con una recuperación funcional total , en el resto de la muestra , se ha constatado la mala evolución clínica de los pacientes obteniendo como resultado 4 éxitos y múltiples complicaciones en el resto de esto tales como úlceras por presión (8) trombosis de miembros inferiores (5) y una falta de consolidación de las fracturas (7) tras un seguimiento de 1 año.

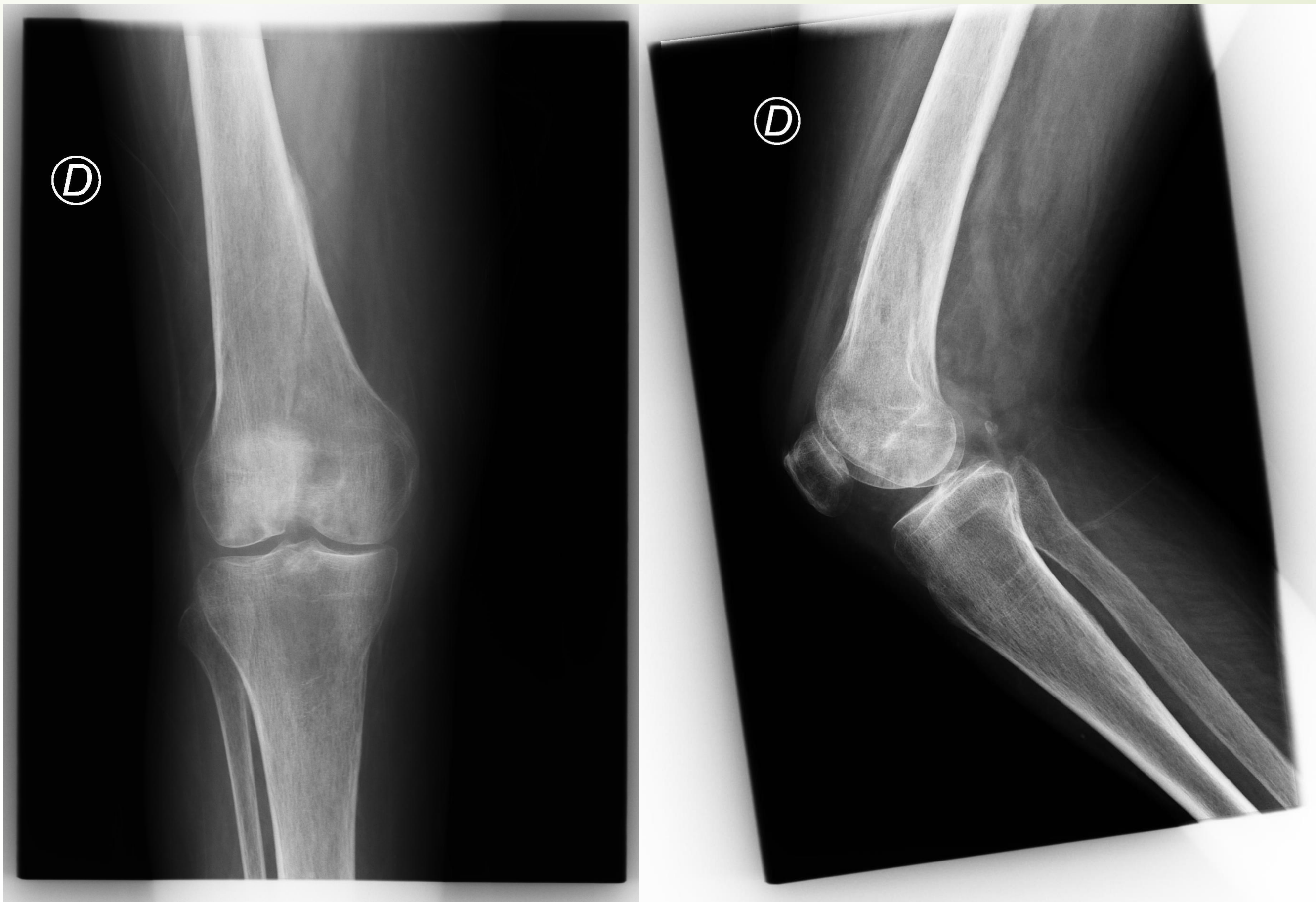CONCLUSIONES

Debido a la poca bibliografía existente en cuanto al manejo de tratamiento conservador en paciente de edad avanzada existe un desconocimiento de los resultados a largo plazo ya que hoy en día la opción terapéutica por excelencia es la quirúrgica, de ahí el interés de describir esta serie de casos.

Tras analizar esta serie podemos determinar que el pronóstico es por lo general negativo con la aparición a corto y medio plazo de múltiples complicaciones, por tanto es un enfoque que se debería reservar únicamente a pacientes muy concretos con una situación basal mala.

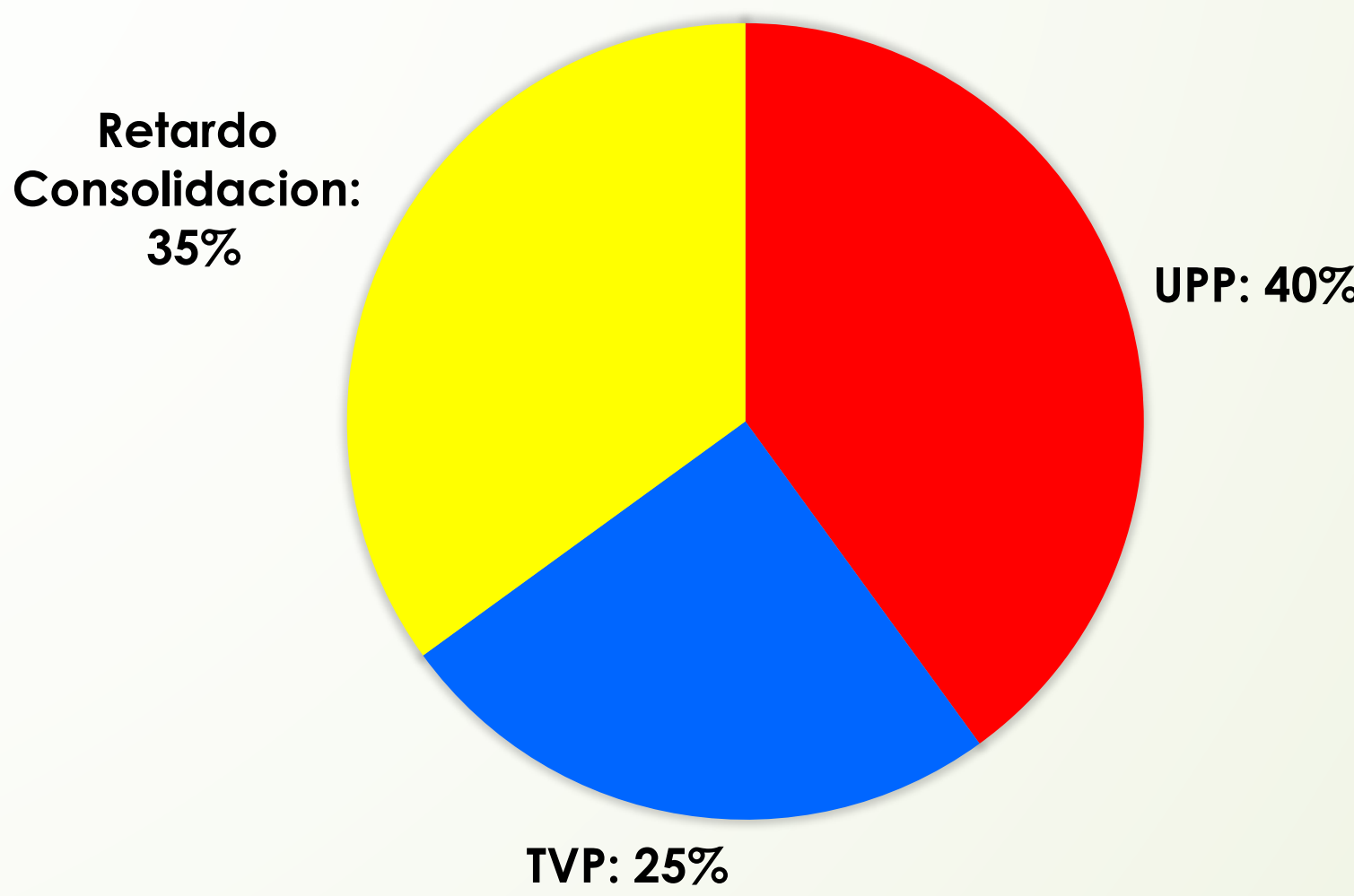OBJETIVOS

Ver la evolución de una serie de pacientes con fracturas de extremo distal de fémur que debido a la comorbilidad de base y/o situación basal previa a la fractura se optó por un tratamiento conservador de las mismas.



EJEMPLO CASO 1

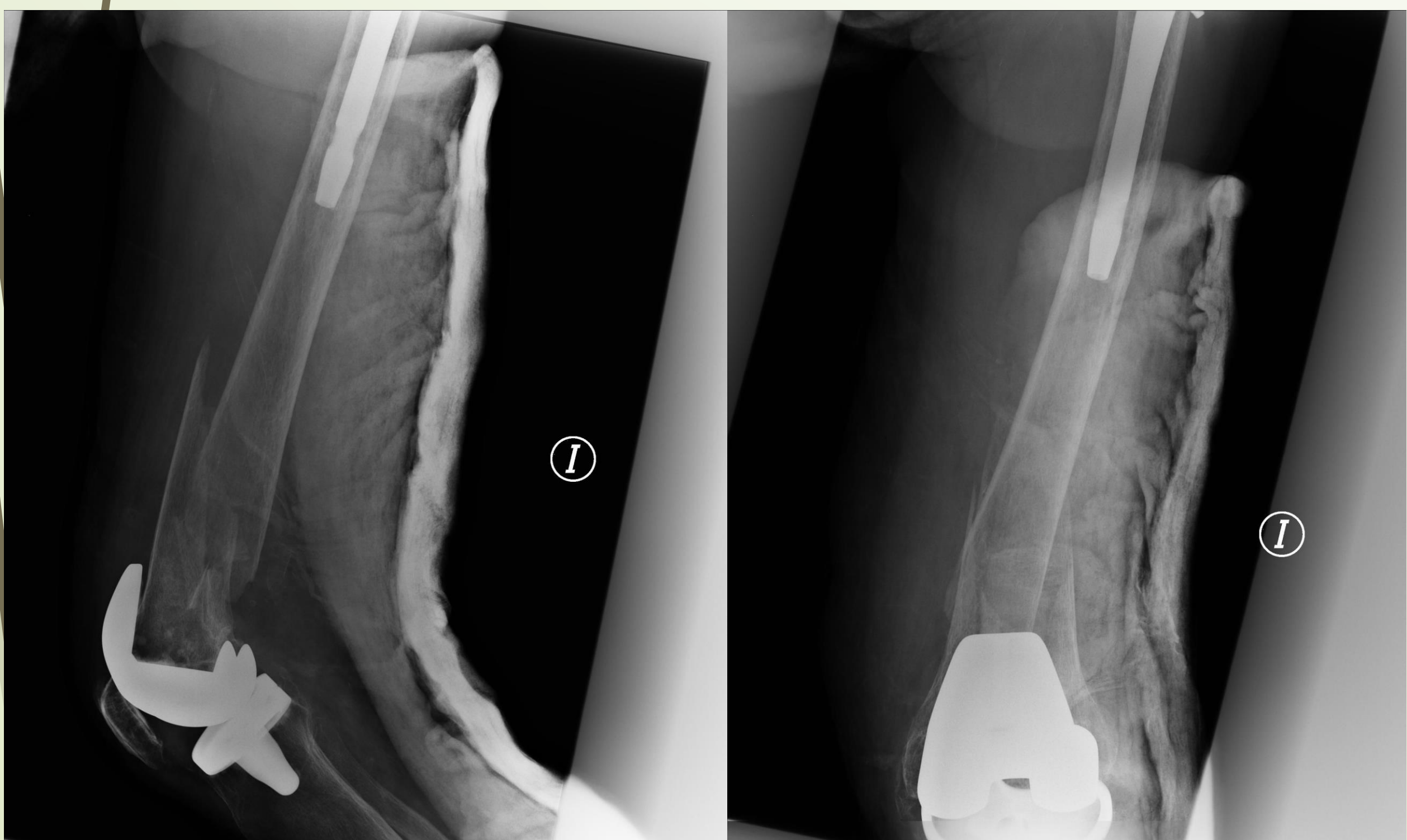
COMPLICACIONES



Retardo de consolidación	35%
Úlceras por Presión	40%
Trombosis de MMII	25%

BIBLIOGRAFÍA

- DISPLACED FRACTURES OF THE DISTAL FEMUR IN ELDERLY PATIENTS : OPERATIVE VERSUS NON-OPERATIVE TREATMENT . M. S. BUTT, S. J. KRIKLER, M. S. ALI
- TREATMENT OF FRACFURES OF THE DISTAL THIRD OF THE FEMUR A PROSPECTIVE TRIAL OF THE DERBY INTRAMEDULLARY NAIL . G. PAPAGIANNOPOULOS, D. A. CLEMENT
- TRATAMIENTO DE LAS FRACTURAS DEL FEMUR DISTAL EN ANCIANOS . A. MARTÍNEZ MARTÍN*, J.J. PANISELLO SEBASTIÁ**, A. HERRERA RODRÍGUEZ* J. LALLANA DUPLA***, Mº J. CABALLERO BURBANO* y J. DOMINGO CEBOLLADA*
- STUDY OF SUPRACONDYLAR FRACTURES OF FEMUR BY VARIOUS MODALITIES OF TREATMENT . DR.S.S.V . RAMANA , DR.M.P.R. VITTAL
- MANAGEMENT OF DISTAL FEMUR FRACTURES IN ADULTS : AN OVERVIEW OF OPTIONS . ANUP K. GANGAVALLI , CHINENYE O. NWACHUKU, MD
- DISTAL FEMORAL FRACTURES : CURRENT TREATMENT , RESULTS AND PROBLEMS . M. STOVER FORSTER MC, KOMARSAMY B, DAVISON JN. DISTAL FEMUR FRACTURES: A REVIEW OF FIXATION METHODS. INJURY. 2006;37:97
- O'BRIEN P.J. DISTAL FEMUR FRACTURES. EN: BUCHOLZ RW, HECKMAN JD (EDS). ROCKWOOD AND GREEN'S FRACTURES IN ADULTS, 5TH ED. PHILAPELPHIA: LIPPINCOTT WILLIAMS AND WILKINS, 2003:1731-73.



EJEMPLO CASO 2

