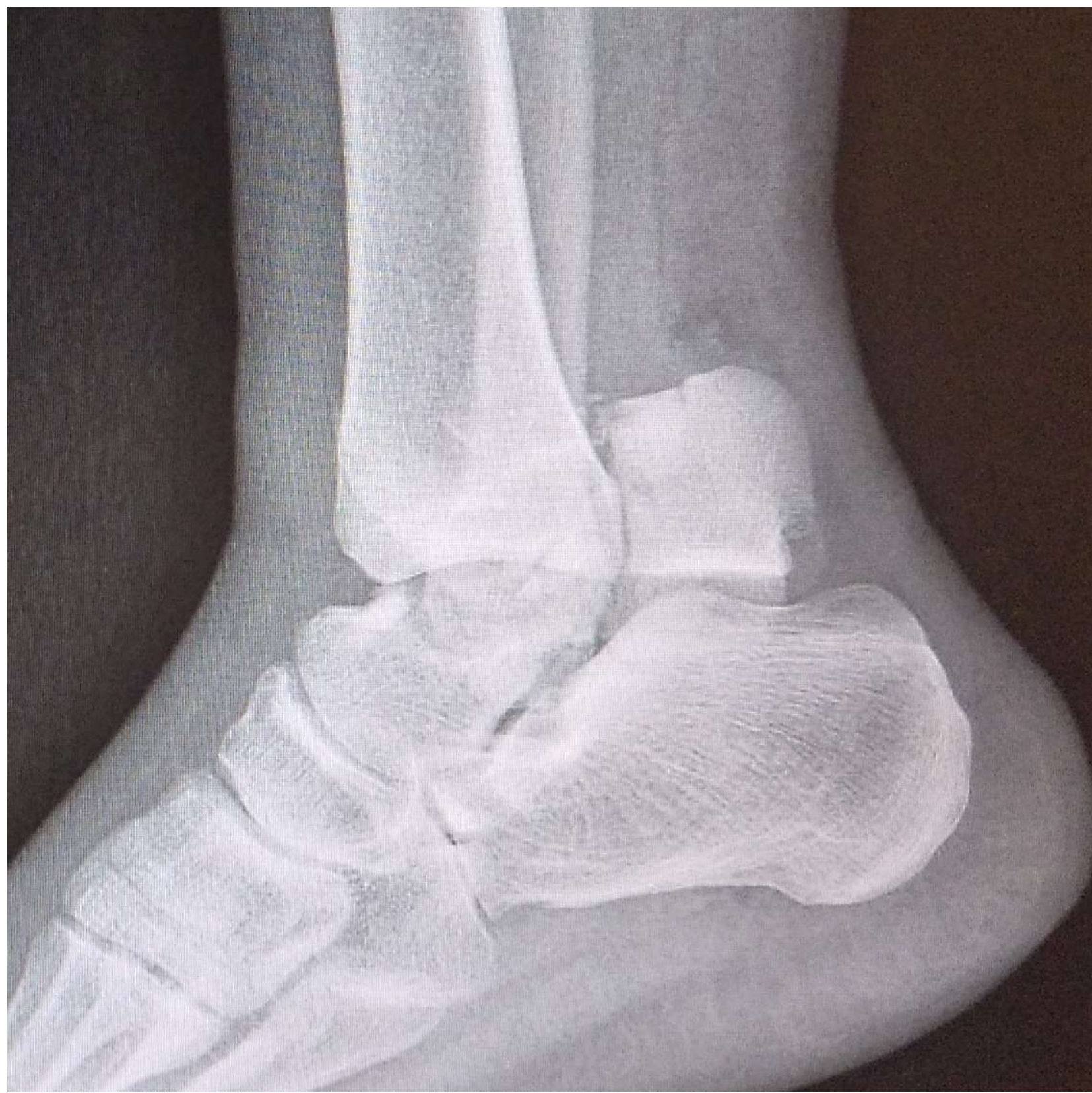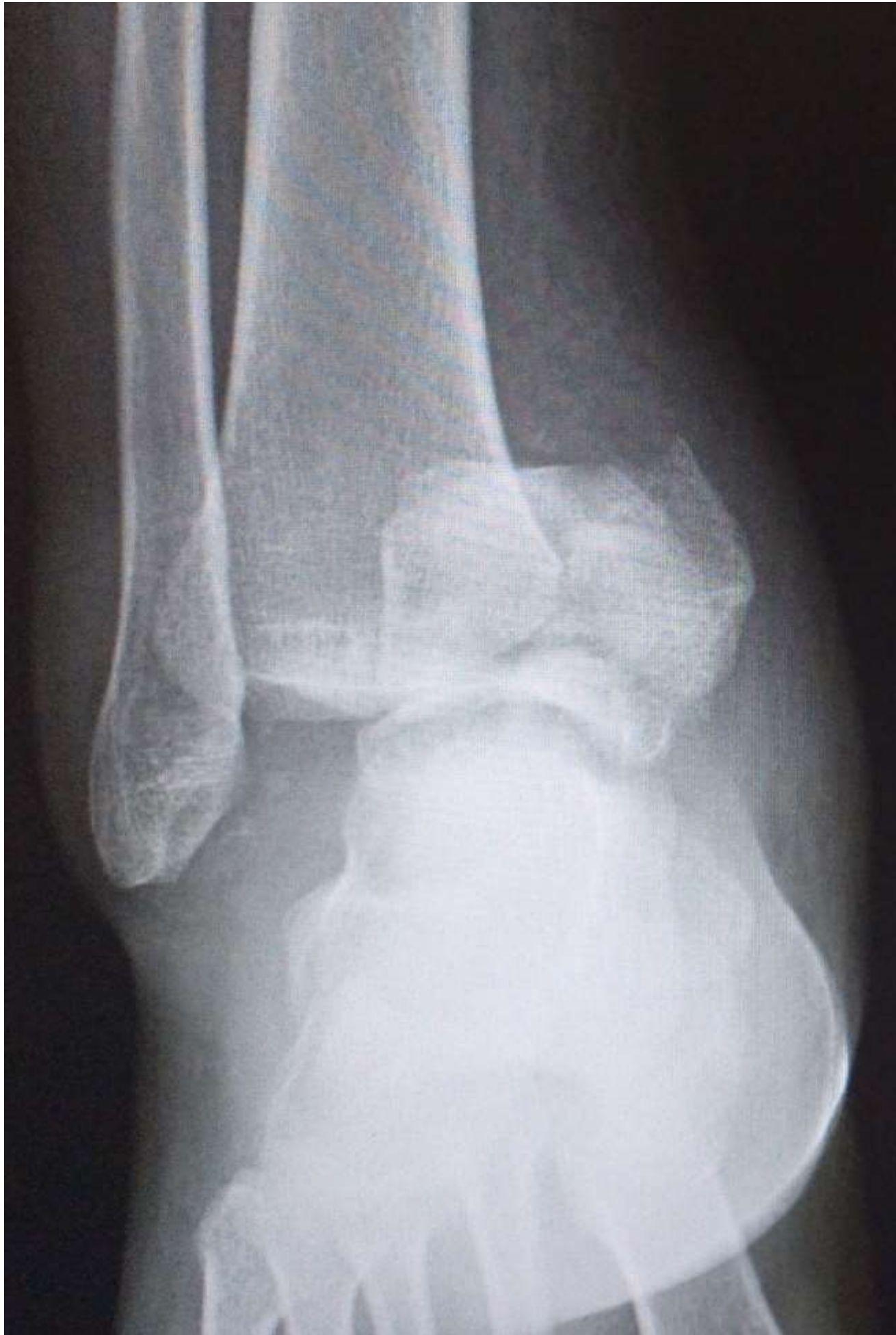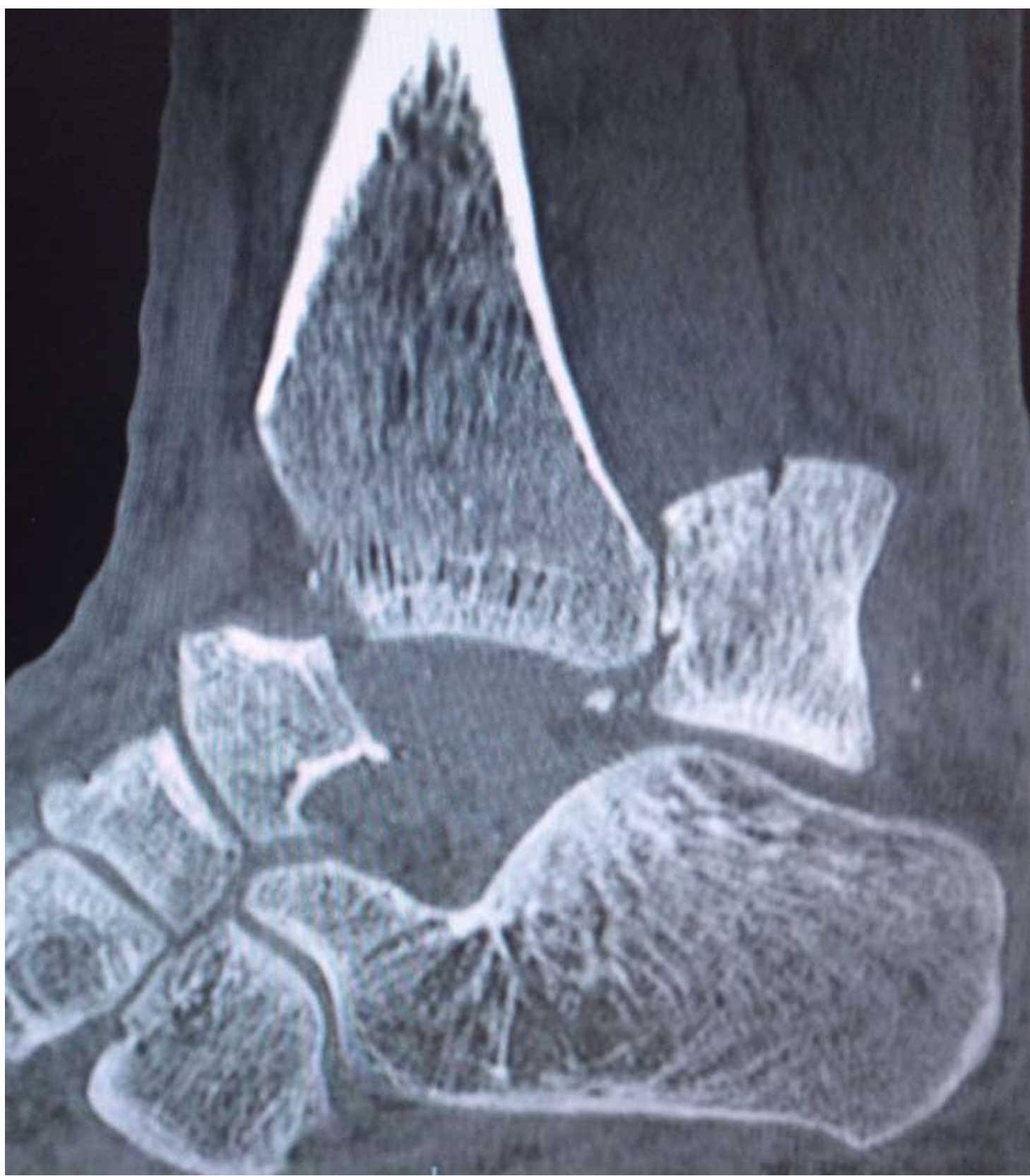


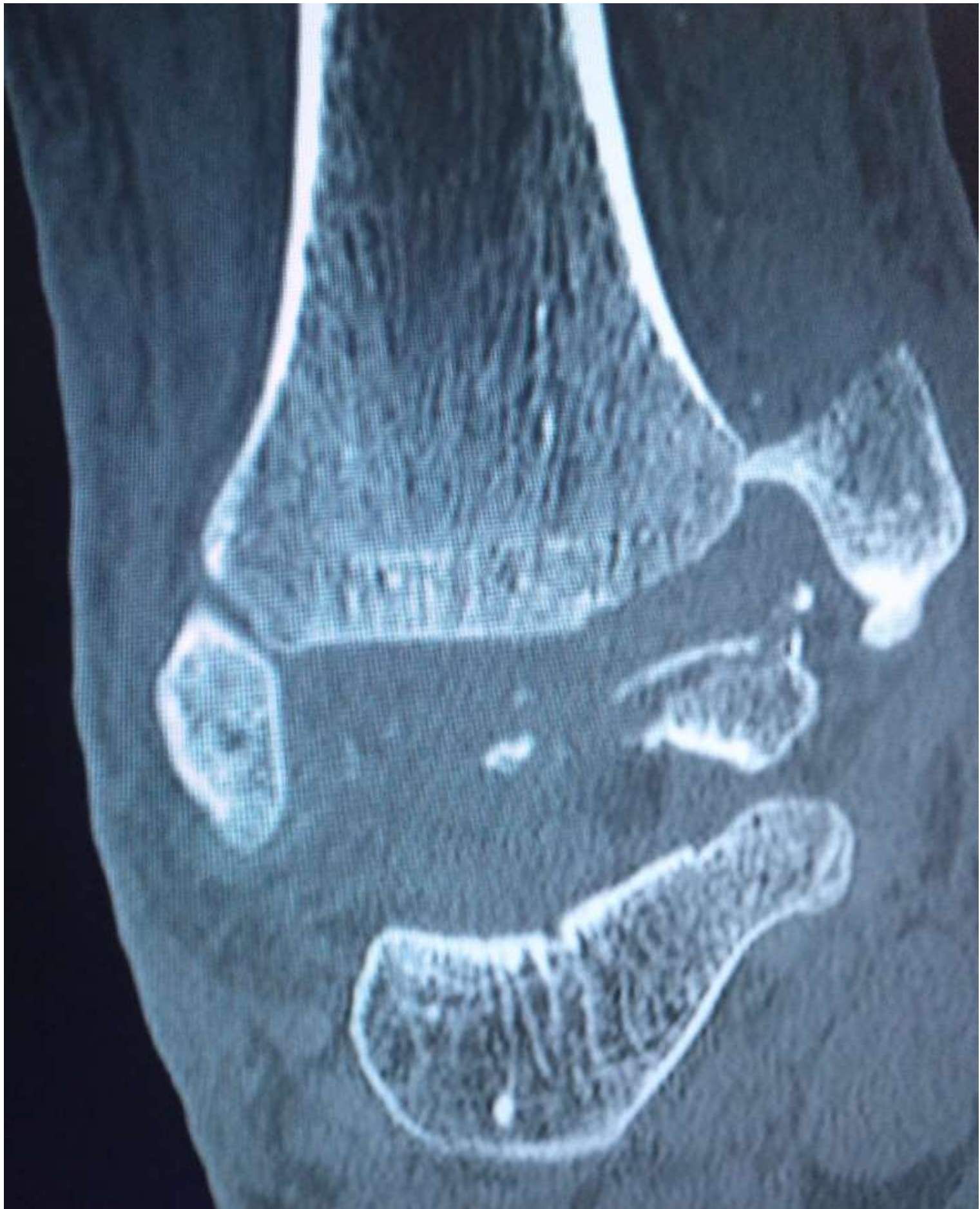FRACTURA DE CUELLO DE ASTRÁGALO TIPO IV DE HAWKINS DE UNA SEMANA DE EVOLUCIÓN

Robles Molina J.J., Egea Castro G.S., Martín Ortega J.A., Pulido Albertus, F., Ramírez Filizzola R.H., Sardón Iribarnegara A. Hospital La Inmaculada, Huércal-Overa (Almería).

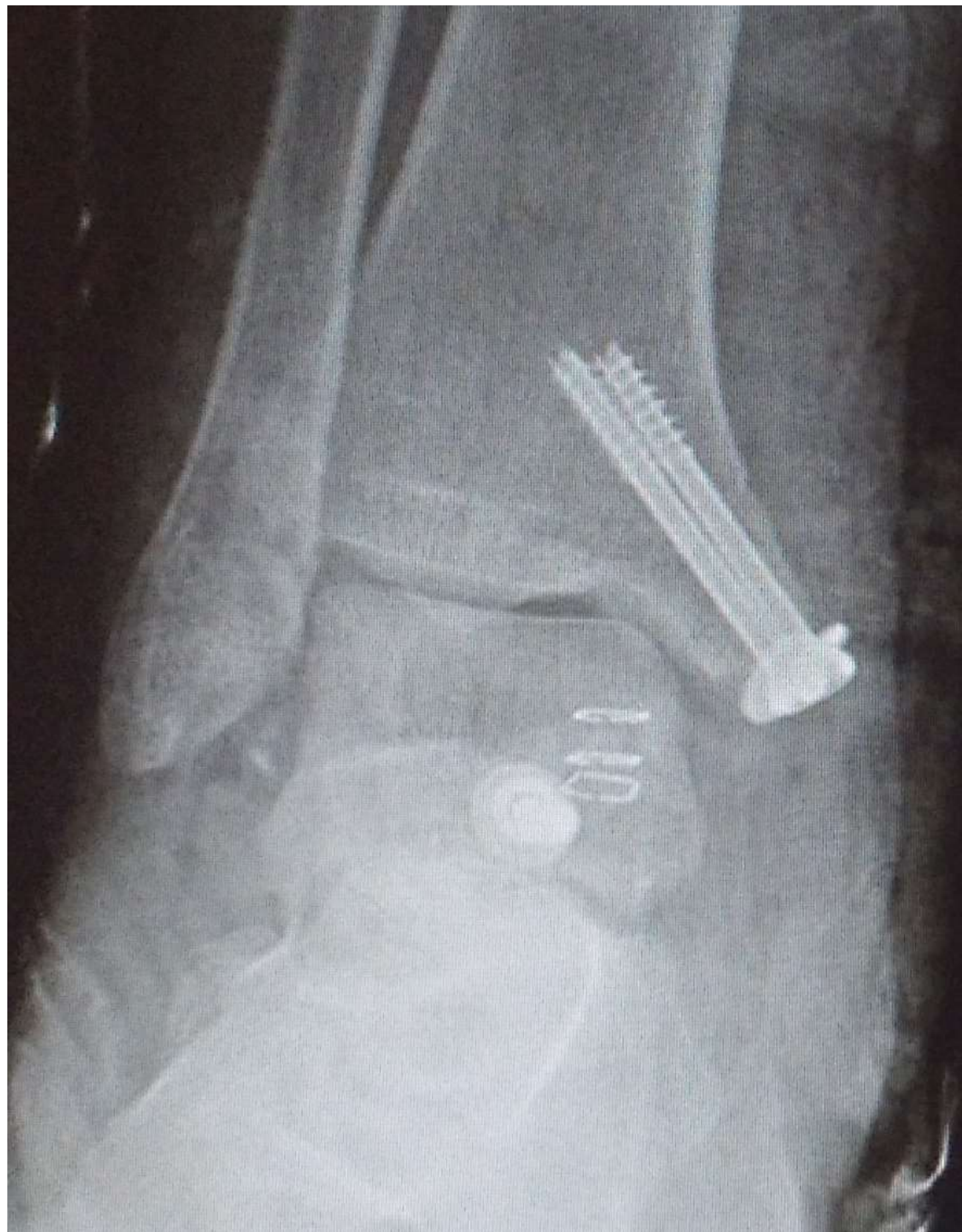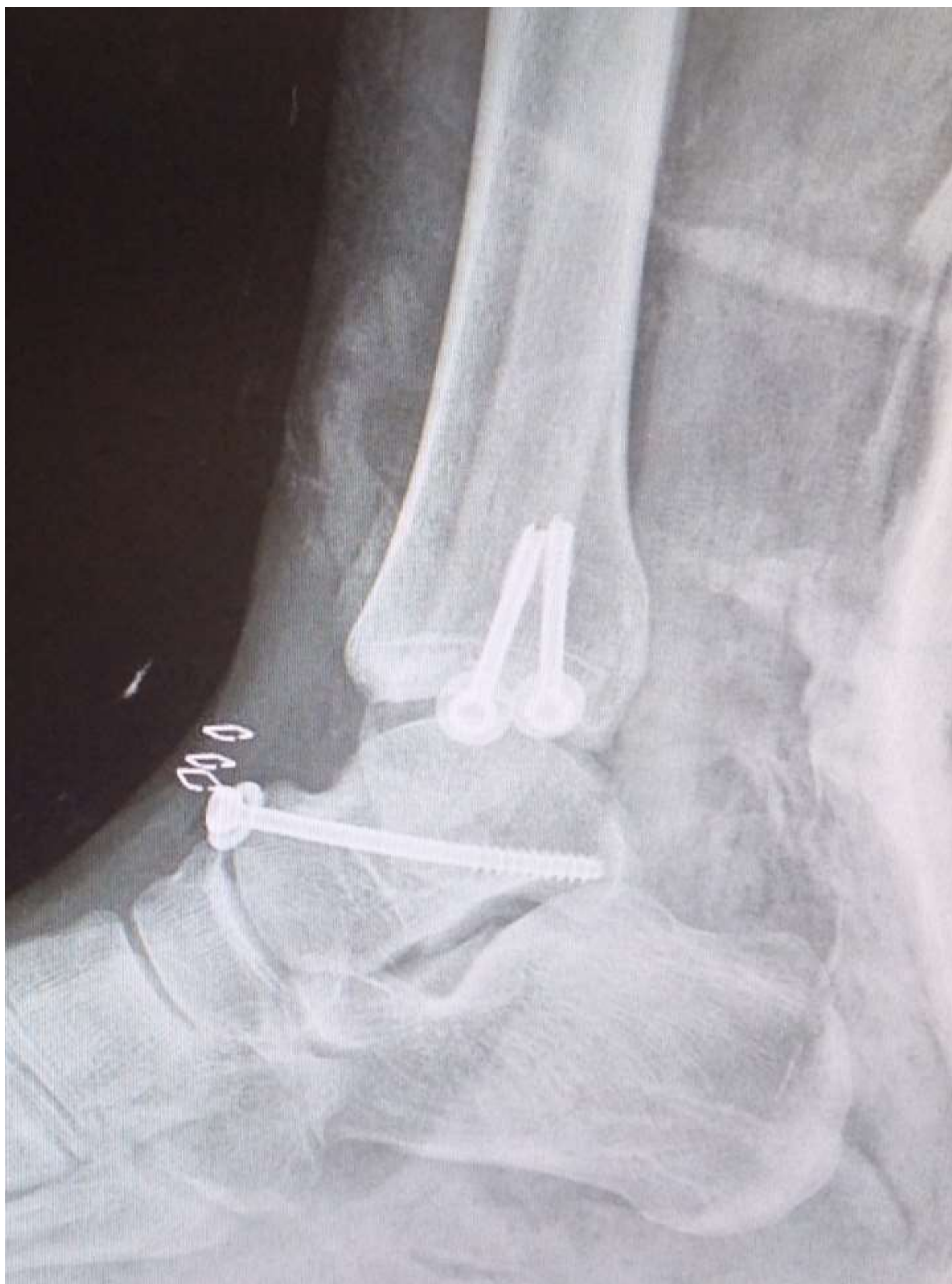•Introducción: Las fracturas del astrágalo, debido a la carencia de inserciones musculares y tendinosas, así como una cobertura en más de un 70% de cartílago articular que limita su vascularización, tienen un alto riesgo de osteonecrosis. De todas ellas, las fracturas del cuello suponen el 50% en frecuencia.

•Objetivos: Se pretende presentar el manejo y evolución de una fractura de cuello de astrágalo tipo IV de Hawkins, diagnosticada a los 7 días del traumatismo.



•Material y Métodos: Varón de 33 años, indigente y consumidor activo de drogas, es traído por urgencias con clínica de dolor y gran tumefacción de tobillo tras traumatismo de una semana de evolución. Se diagnostica de fractura de cuello de astrágalo con alto grado de desplazamiento, con luxación asociada de las articulaciones subastragalina, tibioastragalina y astragaloescafoidea. Asocia además fractura desplazada de maléolo tibial medial. Se realiza una reducción abierta a través de un doble abordaje anteromedial y anterolateral, y osteosíntesis con tornillos canulados a compresión en astrágalo y maléolo tibial medial.

•Resultados: A pesar de la gravedad de la lesión, la demora de una semana en el tratamiento, y la poca colaboración del paciente para seguir las recomendaciones postoperatorias, no aparecieron grandes complicaciones, salvo pequeña escara necrótica sobre maléolo medial que evolucionó favorablemente. Cinco meses después de la lesión, las fracturas están consolidadas y no han aparecido por el momento signos de osteonecrosis. Vive en un centro de acogida y no refiere dolor. Si presenta gran rigidez para la flexoextensión de tobillo, pero no limita sus actividades de la vida cotidiana. Pendiente de ver la evolución a largo plazo.



•Conclusión: En las fracturas del cuello de astrágalo desplazadas es importante una reducción y fijación precoz para evitar los fenómenos de osteonecrosis. Lo llamativo del caso es la demora en el diagnóstico de una lesión tan grave, y la aceptable evolución a corto-medio plazo (a pesar del retraso en el tratamiento y el gran desplazamiento inicial).