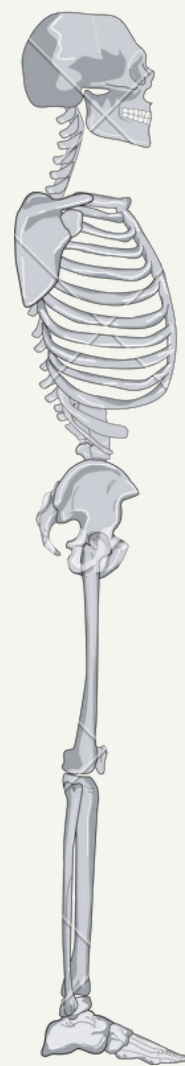

UNA URGENCIA EN TRAUMATOLOGÍA : EPFISIOLISIS DE FÉMUR DISTAL TRAS ACCIDENTE EN COMPETICIÓN DEPORTIVA



Gerardo Díaz Quirós
Jose María Fernández-Valdés Fernández
Adriana Picciotto
Juan Pablo Gúzman Zapata
Pablo García Sanchez
Imanol Pérez Hevia

Introducción:

La epifisiolisis del fémur distal, es una lesión grave e infrecuente, con incidencia en la adolescencia producida por traumatismos directos (accidentes deportivos, de tráfico etc).

El pronóstico y gravedad relacionado con:

- Edad
- Tipo de Lesión
- Grado de desplazamiento


Objetivos:

Presentar el caso de una epifisiolisis de tipo II de Salter-Harris de fémur distal.

Material y Metodología:

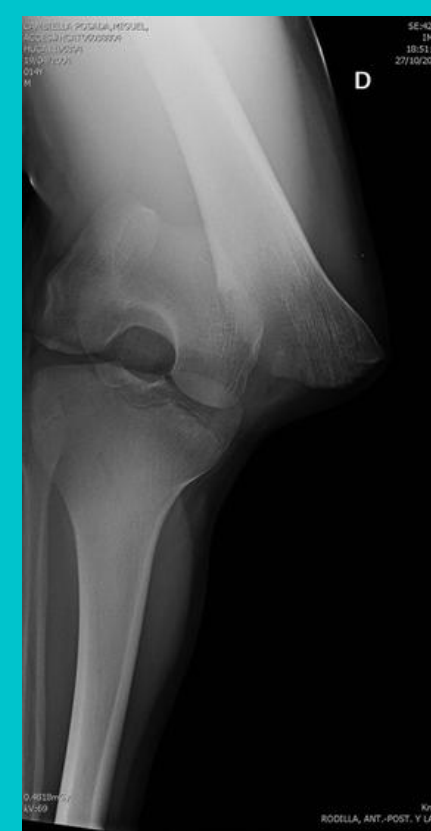
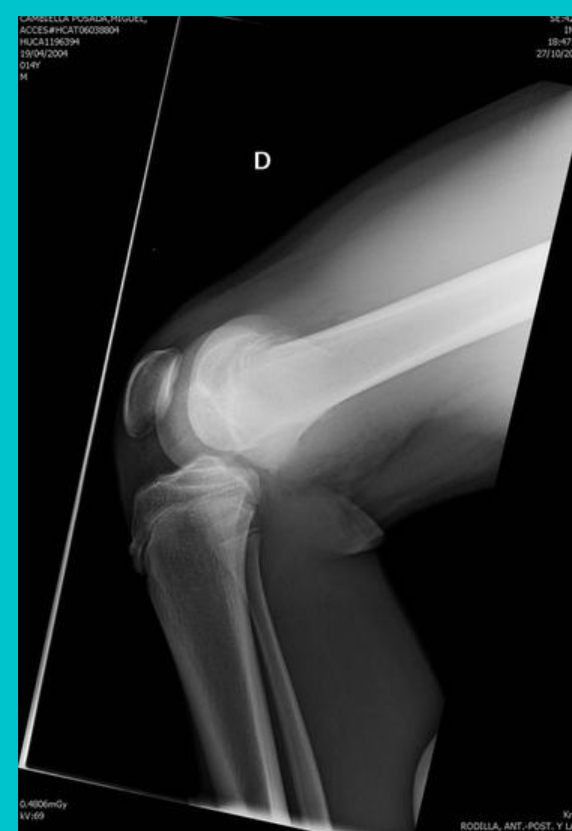
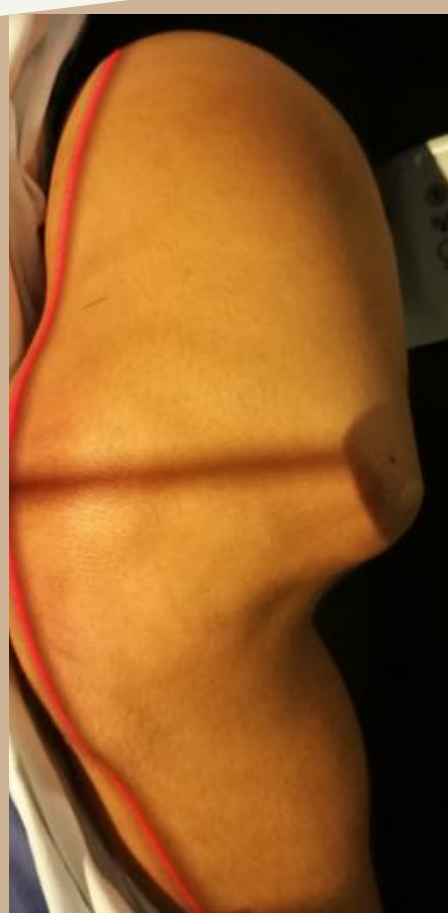- **Paciente:** 13 años
- **Síntomas:** Dolor, deformidad grosera sobre rodilla, e impotencia funcional.
- **Causa:** Traumatismo directo.
- **Radiografía:** Epifisiolisis de fémur distal tipo II con desplazamiento medial.
- **Procedimiento:** Reducción cerrada y fijación interna con tornillos canulados percutáneos.

Resultados:



Alta con férula inguimaleolar durante 6 semanas, a los 5 meses extracción de los tornillos.

2 años después disimetría de 1,5 cm sin repercusión estética ni funcional.



Conclusiones:

- Requiere rápida reducción y fijación estable.
- Estas fracturas causan detención del crecimiento fisario mas grave y con mas frecuencia.
- En los pacientes próximos a la madurez esquelética solo puede aceptarse un ligero desplazamiento anteroposterior.
- Seguimiento esencial para descartar la aparición de una epifisiodesis que ocasione discrepancia en los miembros inferiores deformidades angulares rigidez o inestabilidad de rodilla.

