

TRATAMIENTO DE LESIÓN CONDRAL EN CADERA MEDIANTE IMPLANTE DE CONDROCITOS AUTÓLOGOS CULTIVADOS. A PROPÓSITO DE UN CASO.

Esteban Peña, M; Villar Blanco, A; Carratalá Pérez, C; García Álvarez, J; Blas Dobón, JA; Rodrigo Pérez, JL.



INTRODUCCIÓN

Las lesiones condrales en la articulación de la cadera pueden ser fuente de dolor importante y limitación funcional con alto riesgo de desarrollar coxartrosis.¹ Estas lesiones suelen ser secundarias a pinzamiento femoroacetabular, traumatismos, artrosis, displasia y osteonecrosis, entre otros.²

El tratamiento inicial de estas lesiones es conservador, reservando el tratamiento quirúrgico para aquellos casos en los que éste fracasa. Las opciones quirúrgicas incluyen condroplastia, microfracturas, mosaicoplastia, aloinjerto osteocondral, condrogénesis autóloga inducida por matriz y trasplante de condrocitos autólogos cultivados.¹

MATERIAL Y MÉTODO

Se presenta el caso de un paciente de 38 años con dolor persistente en cadera tras episodio de luxación traumática (EVA 8, Harris Hip Score 53). En la resonancia magnética se visualiza lesión tipo CAM sin otros hallazgos, por lo que se decide realizar tratamiento artroscópico. En la cirugía se observa una lesión condral que es tratada mediante microfracturas. Durante el postoperatorio el paciente sigue con dolor que limita la deambulación y se remite a nuestro centro para valorar tratamiento con implante de condrocitos autólogos .

RESULTADO

El paciente es intervenido mediante implante de condrocitos autólogos sobre membrana (MACI) en dos tiempos. En un primer tiempo se realiza extracción artroscópica de una muestra de cartílago de cóndilo femoral. En un segundo tiempo se lleva a cabo cirugía abierta con luxación segura de la cadera para implante de condrocitos autólogos sobre membrana.

A los 6 meses de la cirugía no presenta dolor con la deambulación ni Trendelenburg (EVA 0, Harris Hip Score 83). La RM al año muestra normalización de la señal del implante.

A los 3 años de la intervención, el paciente presenta dolor para actividades físicas exigentes en su trabajo, estando asintomático con las actividades básicas de la vida diaria (EVA 3, Harris Hip Score 73).

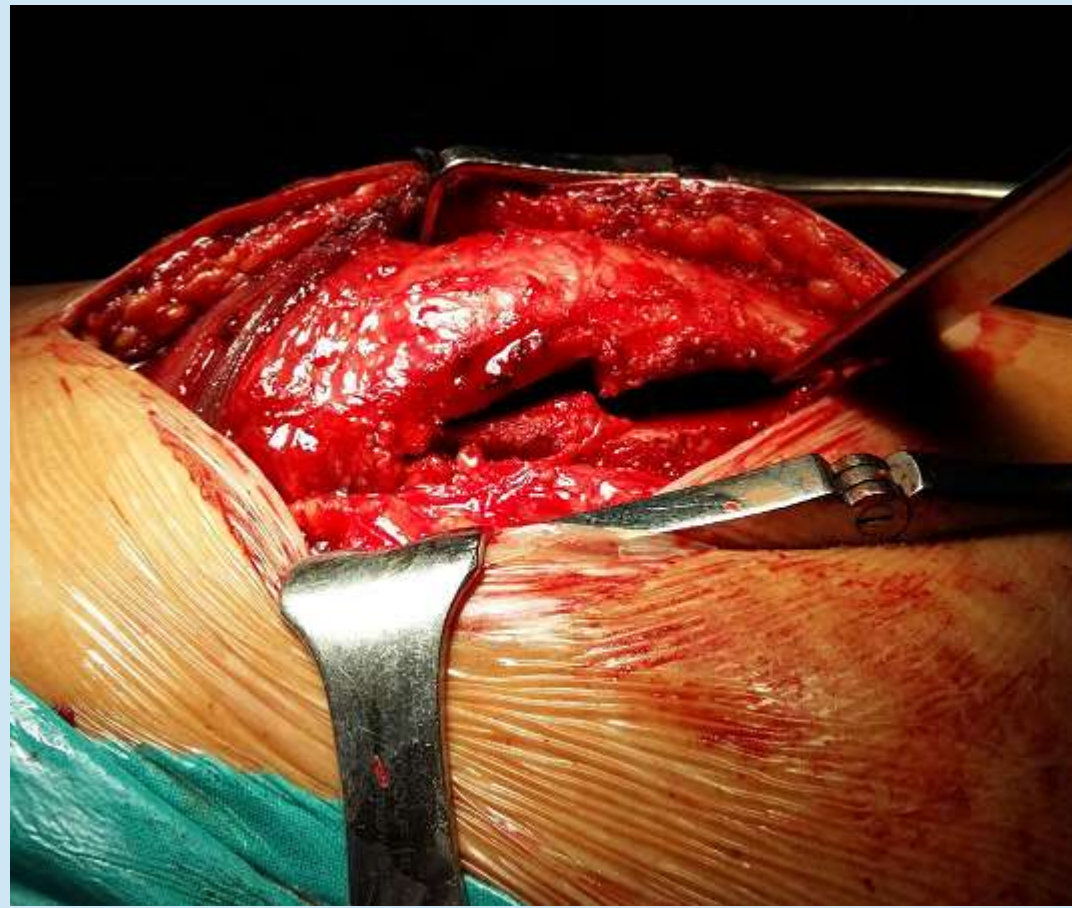


Fig.1

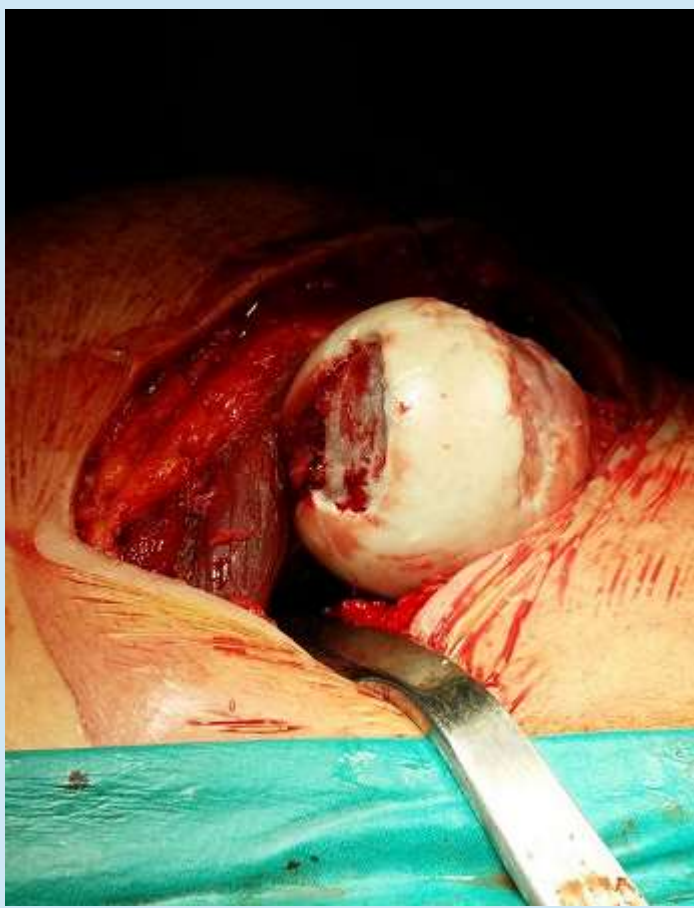

Fig.2

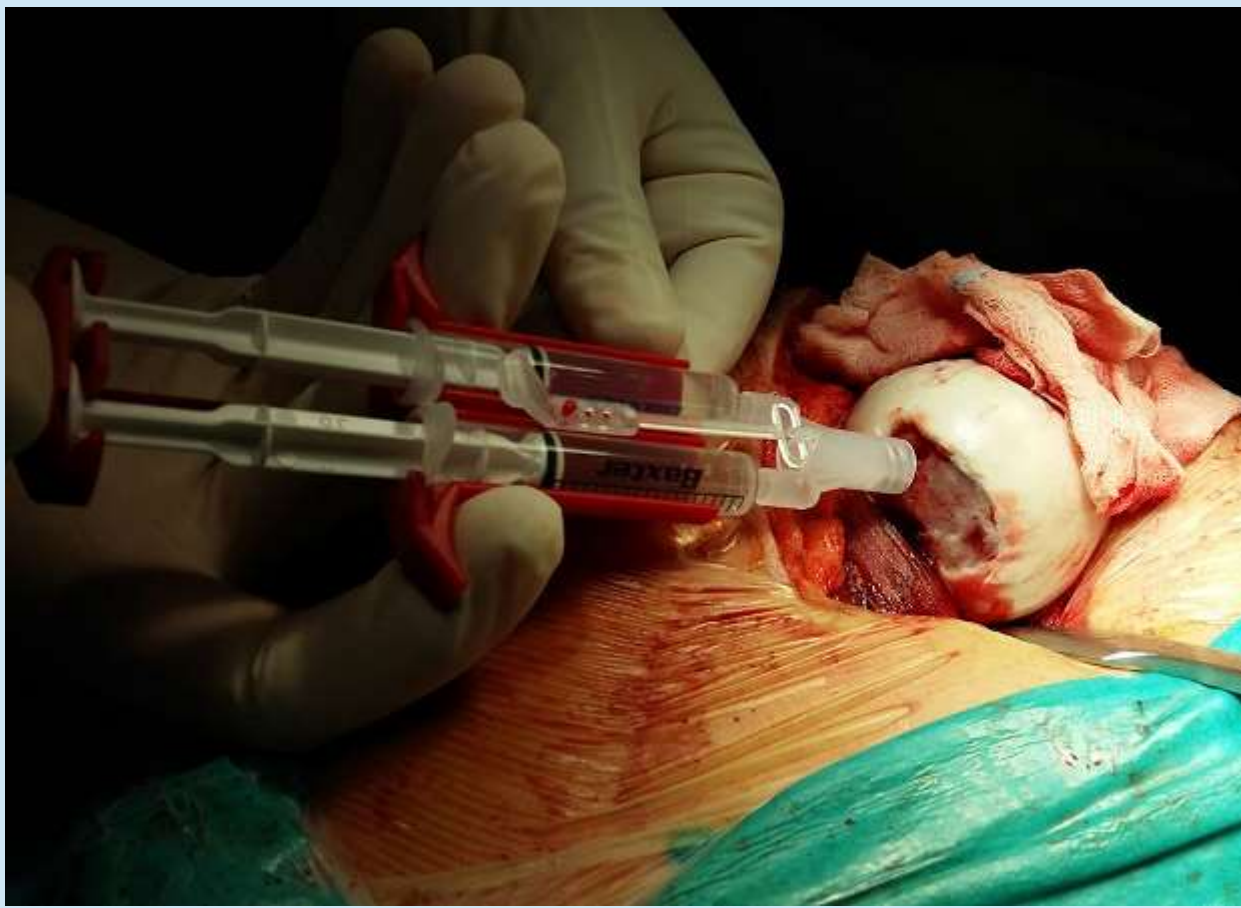

Fig. 3

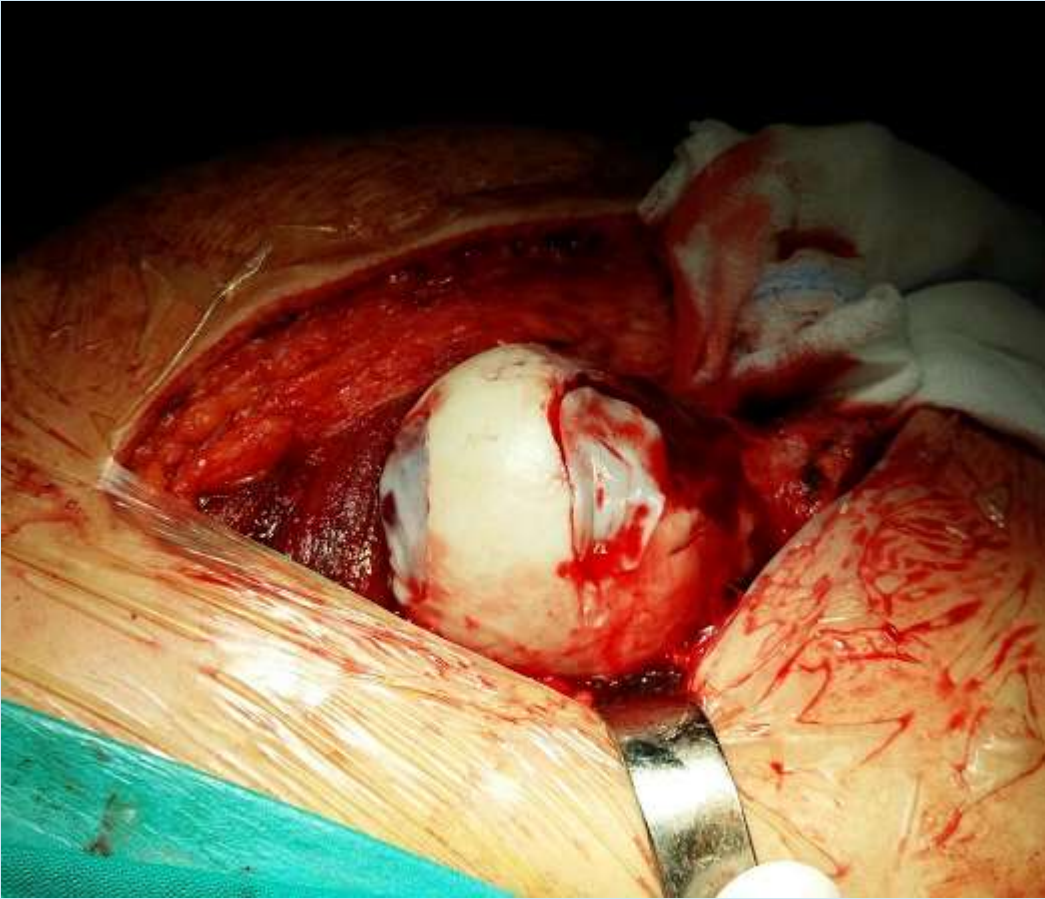

Fig.4

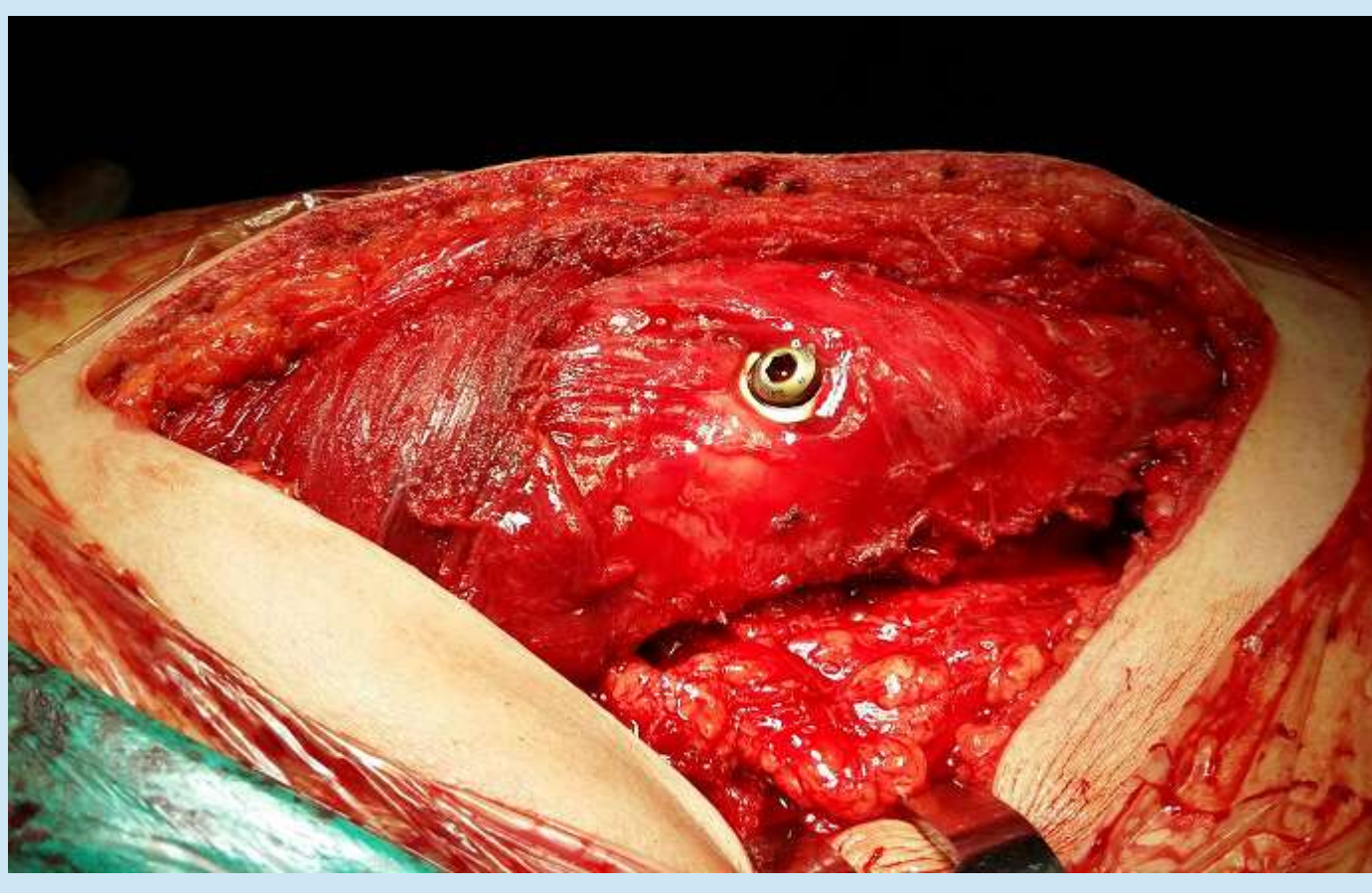


Fig.5

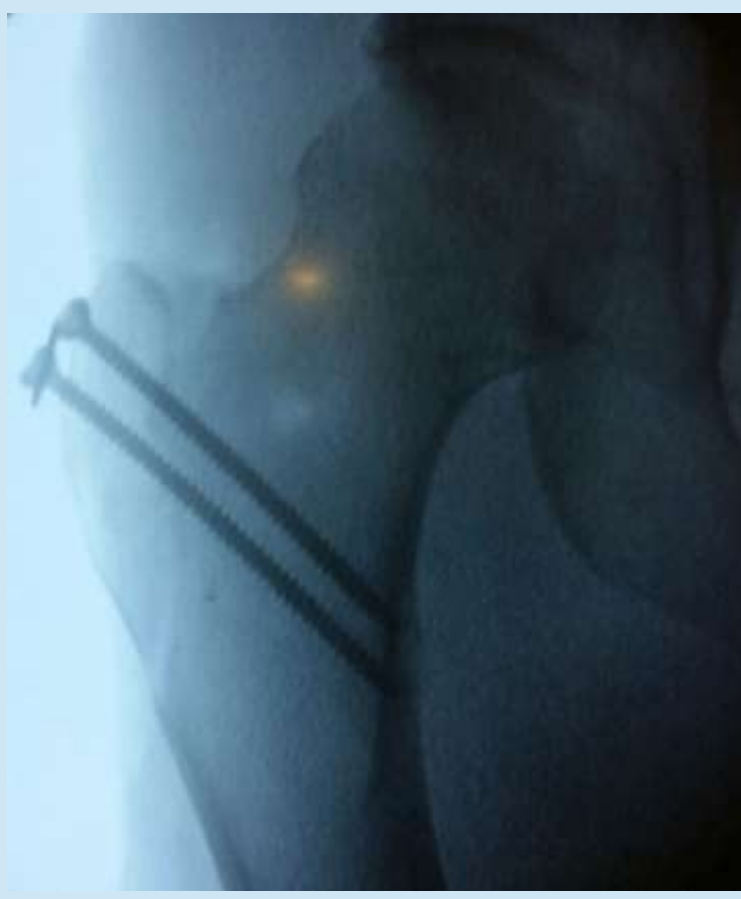

Fig.6

Técnica quirúrgica:

- Abordaje anterior con luxación segura de cadera mediante osteotomía digástrica trocantérea de deslizamiento. (Fig.1)
- Apertura capsular en "Z" respetando arterias circunflejas.
- Se aprecian dos lesiones condrales de 2x1 cm aproximadamente en torno a ligamento redondo y polo superior. (Fig. 2)
- Curetaje de lesiones y lavado con suero fisiológico.
- Implante de dos membranas de condrocito autólogos en lesiones adheridas con adhesivo de fibrina. (Fig. 3 y 4)
- Cierre capsular
- Fijación de osteotomía trocantérea con dos tornillos corticales a compresión.(Fig. 5 y 6).

CONCLUSIÓN

El tratamiento de las lesiones condrales de cadera continúa siendo controvertido en la actualidad.³ Oliver-Welsh et al. creó un algoritmo para guiar el tratamiento de estos defectos condrales basándose principalmente en el tamaño de la lesión. El implante de condrocitos autólogos lo reservaba para defectos mayores de 2 cm² o como segunda línea de tratamiento en defectos menores. Las alternativas terapéuticas de estas lesiones de mayor tamaño son el trasplante osteocondral alogénico(OCA) o , en pacientes con baja demanda funcional, microfracturas o condroplastia. 4

El MACI es una técnica segura y eficaz a largo plazo en pacientes seleccionados, cuya ventaja principal radica en poder tratar lesiones de gran tamaño y en su capacidad para generar cartílago hialino.⁵ Puede llevarse a cabo mediante artroscopia suponiendo una técnica menos invasiva pero técnicamente exigente debido al restringido espacio para trabajar en esta articulación, especialmente en el compartimento central que requiere realizar maniobras de tracción que pueden asociar complicaciones.³ Por ello , la técnica artroscópica presenta mejores resultados ante defectos de cartílagos pequeños en zonas anterolateral y anterosuperior de la cabeza femoral.¹

Otras complicaciones que se asocian al MACI son: lesión nerviosa, cartílago frágil , o inestabilidad de cadera.

En comparación con el MACI, el OCA presenta como ventajas principales la menor morbilidad al no requerir zona donante y la utilización de cartílago hialino maduro. Sus desventajas serían la limitación de tejido donante, la necesidad de compatibilidad donante-receptor, el riesgo de transmisión de enfermedades y el riesgo de fallo del injerto.³

Muchas de estas técnicas de reparación condral se encuentran en desarrollo actualmente, por lo que se requieren nuevos estudios futuros para evaluar sus resultados.

BIBLIOGRAFÍA

1. Chen JW, Rosinsky PJ, Shapira J, Maldonado DR, Kyin C, Lall AC, Domb BG. Osteochondral Allograft Implantation Using the Smith-Peterson (Anterior) Approach for Chondral Lesions of the Femoral Head. Arthrosc Tech. 2020 Feb 7;9(2):e239-e245.
2. O'Connor M, Minkara AA, Westermann RW, Rosneck J, Lynch TS. Outcomes of Joint Preservation Procedures for Cartilage Injuries in the Hip: A Systematic Review and Meta-analysis. Orthop J Sports Med. 2018 Jun 8;6(6):2325967118776944.
3. Dallich AA, Rath E, Atzmon R, Radparvar JR, Fontana A, Sharfman Z, Amar E. Chondral lesions in the hip: a review of relevant anatomy, imaging and treatment modalities. J Hip Preserv Surg. 2019 Apr 16;6(1):3-15.
4. Oliver-Welsh L, Griffin JW, Meyer MA et al. Deciding how best to treat cartilage defects. Orthopedics 2016; 39: 343–50.
5. Lopez-Alcorocho JM, Aboli L, Guillen-Vicente I, et al. Cartilage Defect Treatment Using High-Density Autologous Chondrocyte Implantation: Two-Year Follow-up. Cartilage. 2018;9(4):363–369.