

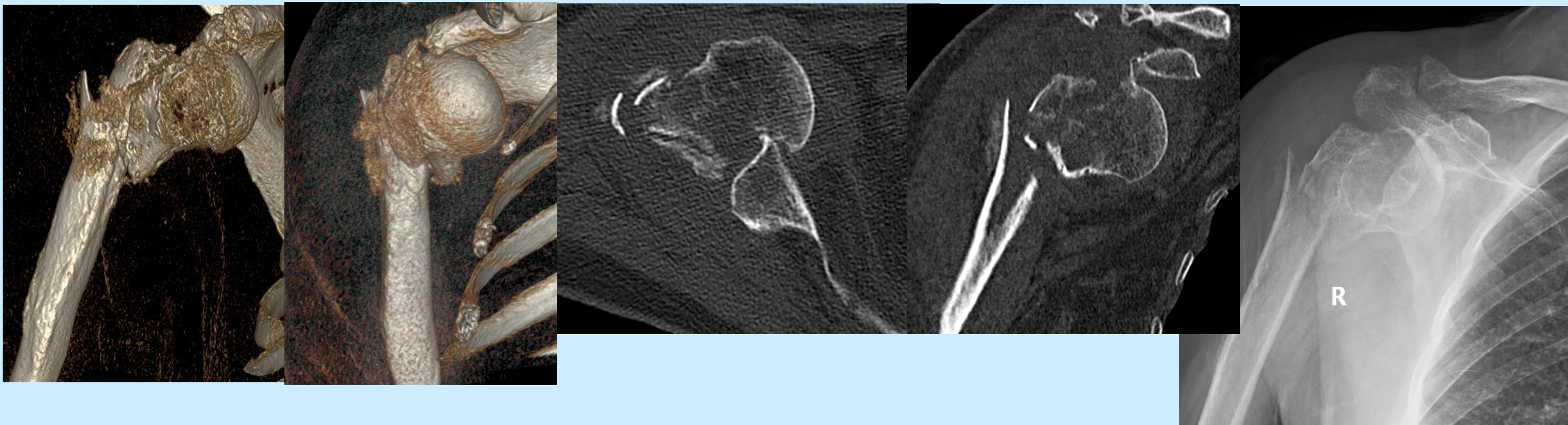
Fractura-luxación inveterada de hombro en el anciano. ¿Algo mejor que la invertida?

INTRODUCCIÓN:

La prótesis invertida es un tratamiento cada vez más utilizado en las fracturas de húmero proximal en pacientes de edad avanzada por la mejoría demostrada en cuanto a rango articular y movilización precoz. En pacientes con fracturas no reconstruibles o con poco stock óseo y fracturas-luxaciones es un tratamiento efectivo. El éxito depende mucho de una indicación y técnica quirúrgica adecuadas. Si la lesión se presenta de una manera crónica, los resultados no son tan reproducibles.

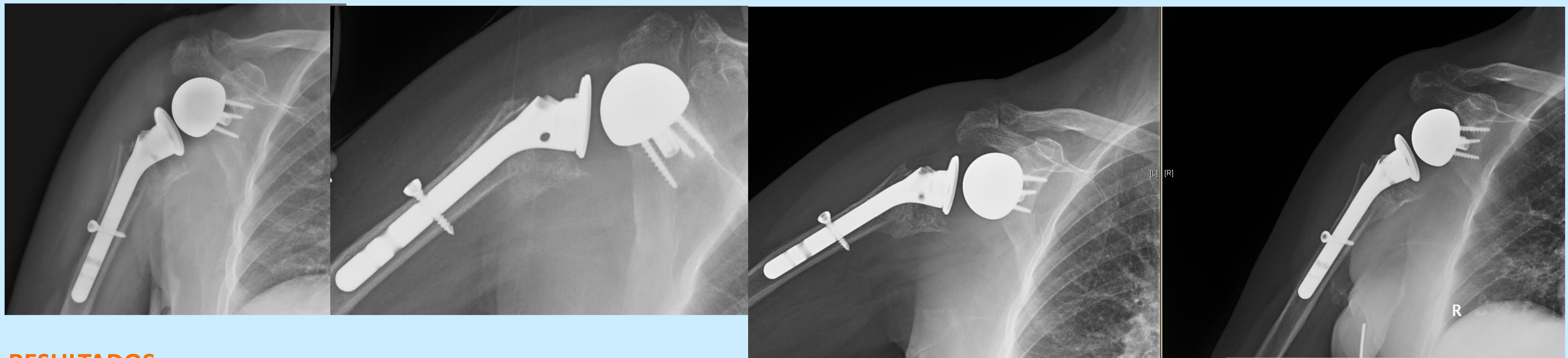
OBJETIVOS:

Presentamos el caso de una paciente de 83 años que acude a la consulta con una fractura-luxación de hombro (AO/OTA 11-B3) desapercibida de 4 semanas de evolución. Valorada en urgencias en otro centro sin diagnóstico de la misma.



MATERIAL Y MÉTODOS:

Mujer de 83 años con AP de HTA/DL con fractura-luxación hombro derecho inveterada. Rango articular muy limitado con abducción de 40º y rotaciones bloqueadas con gran dolor.
Tras realización de RX/TAC y preoperatorio se programa intervención quirúrgica.
En posición silla de playa y abordaje deltopectoral se implanta prótesis invertida de hombro no cementada según técnica. 4 tornillos metaglena, orientación glenosfera centrada con *tilt* inferior 10º. Vástago con retroversión 10º y anclaje con tornillo de bloqueo guiado. Jaula metafisaria con reanclaje de tuberosidades y relleno con autoinjerto óseo.



RESULTADOS:

La paciente comienza rehabilitación a la semana. A los dos meses de la cirugía presenta una ausencia completa del dolor y un rango articular bueno. La escala clínica utilizada para la valoración es la escala de Constant.
Rango con antepulsión de 170º; abducción 110º; rot. interna a glúteo y rot, externa a nuca. Una puntuación de Constant de 70 con buen resultado (menor de 20 respecto al contralateral)

CONCLUSIONES:

Las fracturas luxaciones de hombro en el paciente anciano son unas lesiones complejas cuyo tratamiento con prótesis invertida de hombro conlleva buenos resultados funcionales en las series publicadas. No hemos encontrado referencias en casos de hallazgo crónico. En nuestro caso puede observarse que pese a la cronicidad de la lesión, los resultados han sido similares.

PABLO PEÑALVER ANDRADA
CLAUDIO PEIX LOSA
JUAN FRANCISCO JIMÉNEZ SÁNCHEZ
RAQUEL MAROTO RODRÍGUEZ
JULIAN FERNANDEZ GONZALEZ

